Le schede di
Ottica Fisiopatologica®
a cura di
Maurizio Rolando e Michele Iester

TRACOMA

Ambra CAPRARI, Michele IESTER

Il tracoma è la principale causa contagiosa di cecità. A livello mondiale si stima che circa 84 milioni di persone soffrano di infezione attiva e quasi 8 milioni di individui siano non vedenti a causa di questa malattia. L'infezione si diffonde attraverso il contatto diretto con gli occhi, palpebre, naso, gola o secrezioni di persone infette; fattori molto importanti quindi sono il sovraffollamento, la cattiva igiene e quindi, in senso lato, la povertà. Un ruolo di primo piano lo veste la mosca che è un importante vettore. Il tracoma è molto contagioso e quasi sempre colpisce entrambi gli occhi. Il periodo di incubazione è tra i 5 e i 12 giorni, dopodiché compaiono i primi segni e sintomi, lieve prurito e irritazione oculare, fino a offuscamento visivo e dolore.
Il tracoma è un'infiammazione congiuntivale cronica ad eziologia batterica; il responsabile è il batterio gram-negativo Chlamydia trachomatis nei sierotipi A,B,Ba e C. Inizialmente il decorso è autolimitante, tuttavia infezioni ripetute possono portare a cicatrizzazione determinando quindi cecità.

L'OMS ha classificato il tracoma come:

- Infiammazione Trachomatous, follicolare (TF) - Cinque o più follicoli di > 0,5 mm sulla congiuntiva tarsale superiore
- infiammazione Trachomatous, intenso (TI) - ipertrofia papillare e ispessimento infiammatorio della congiuntiva tarsale superiore oscurando più della metà dei vasi profondi tarsale
- Trachomatous scarring (TS) - cicatrici congiuntivali tracomatose
- Trichiasi Trachomatous (TT) - trichiasi tracomatosa (almeno su una ciglia) con contatto sulla cornea
- Opacità Corneale (CO) - opacità corneale pupillare in grado di rendere confusi i dettagli dell'iride

Diagnosi
La malattia attiva è data da una congiuntivite mista follicolare-papillare associata a secrezione muco purulenta (Fig. 1). Si posso riscontrare le fossette di Herbert, segno di follicoli congiuntivali

Fig 1 Congiuntivite mista follicolare - papillare.

superiori del limbus risolti, e cheratite epiteliale superiore con formazione di panno corneale. La malattia cronica è caratterizzata da cicatrici congiuntivali lineari o stellate nei casi lievi, fino ad ampie cicatrici confluenti denominate linee di Arlt a livello del tarso parallela al bordo palpebrale superiore (Fig. 2).

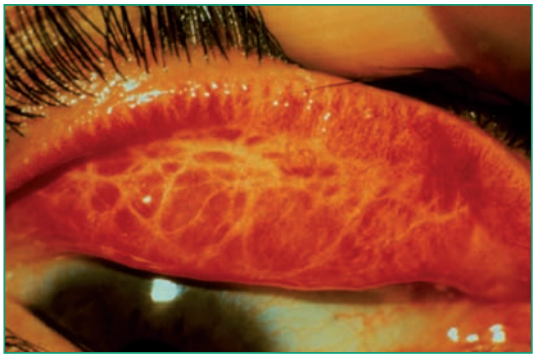

Fig 2 Cicatrice congiuntivale lineare (linee di Arlt).

Le complicanze principali sono date da trichiasi, districhiasi, vascolarizzazione corneale ed entropion cicatriziale. Le palpebre divengono rigide con ammiccamento inefficace. Secchezza oculare per distruzione dei dotti delle ghiandole lacrimali e grave opacizzazione corneale (Fig. 3).

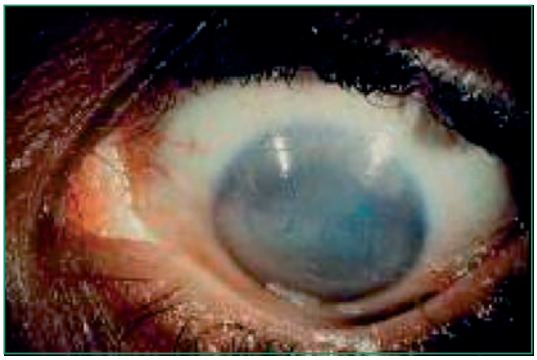

Fig 3 Opacità corneale.

L'infiltrazione della congiuntiva da parte di linfociti, plasmacellule, eosinofili e macrofagi determina la formazione di noduli fino alla produzione di un panno tracomatoso quando l'infiltrazione si estende al tarso e alla cornea.

Terapia

La prevenzione dell'infezione è fondamentale. Si raccomanda il regolare lavaggio del viso e delle mani associato al controllo dei vettori con disinfestanti. Per la gestione dell'infezione attiva è efficace una singola dose di azitromicina 20mg/kg fino a 1g ma può essere necessario ripetere la somministrazione dopo un anno. Le complicanze cicatriziali, in modo particolare la trichiasi, possono trarre beneficio dall'intervento chirurgico.