Le schede di
Ottica Fisiopatologica®
a cura di
Maurizio Rolando e Michele Iester

LO PTERIGIO

Cristina FERRO, Michele IESTER

Lo pterigio è un'alterazione della superficie oculare che sembra essere associata all'esposizione cronica ai raggi UV. Il suo nome (dal greco pterugion = piccola ala d'insetto) deriva dall'aspetto "ad ala d'insetto" con il quale si presenta. Lo pterigio è costituito da una crescita anormale del tessuto congiuntivale bulbare di forma triangolare e ad andamento orizzontale che tende ad invadere la cornea sul lato nasale. Lo pterigio è più comune nei climi caldi, infatti, è di frequente riscontrato nei paesi tropicali o subtropicali. La prevalenza raggiunge valori intorno al 22% nelle aree equatoriali per scendere a valori inferiori al 2% al di sopra dei 40° di latitudine dove questa neoformazione è praticamente esclusiva di quelle categorie di lavoratori fortemente esposte ai raggi UV come i pescatori e gli agricoltori. Il 90% degli pterigi è localizzato nasalmente, in alcuni casi si possono avere pterigi nasali e temporali, ma lo pterigio temporale isolato è estremamente raro. Nella maggior parte dei casi è bilaterale ed è inegualmente sviluppato nei due occhi mentre quando è monolaterale è frequentemente associato controlateralmente ad una pinguecola.

Lo pterigio interessa l'età adulta (rarissimi i casi nei bambini) e la maggiore incidenza si verifica tra i 20 e i 50 anni di età, nei maschi si rileva una prevalenza doppia rispetto alle femmine. Tale prevalenza sembrerebbe in parte associata al tipo di attività lavorativa: le donne svolgono più facilmente mansioni al riparo dal sole. Da segnalare la grande differenza tra gli pterigi che si rilevano nelle nostre zone e quelli che si possono osservare ai tropici: questi ultimi sono molto più turgidi e voluminosi.
I fattori irritativi esterni sono elementi determinanti per la comparsa dello pterigio tuttavia l'eziologia e la patogenesi restano ancora in parte sconosciute. Significativi progressi sono stati fatti nella comprensione dei meccanismi coinvolti nella patogenesi suggerendo che lo pterigio sia una malattia complessa a cui contribuiscono componenti genetiche, ambientali, infettive ed immunologiche. In particolare sembra che una grande quantità di citochine pro-infiammatorie (IL-1, IL-6, IL-8, TNF-), fattori di crescita e metallo proteinasi (MMPs) possano essere coinvolte nelle tipiche alterazioni istologiche dello pterigio simili a quelle che caratterizzano il fotoinvecchiamento cutaneo. Il danno cumulativo del DNA può contribuire alla patogenesi dello pterigio in quanto è stato osservato che individui con difetti ereditari nei meccanismi di riparazione del DNA sono predisposti allo sviluppo di questa patologia e alterazioni di K-RAS (oncogene fondamentale nel sistema di trasduzione del segnale), del promotore p16 e di p53 sembra possiedano un ruolo nella patogenesi dello pterigio. Lo stress ossidativo può avere un ruolo importante nella patogenesi della malattia, i raggi UV interagendo con l'ossigeno generano radicali liberi che contribuiscono all'invecchiamento cutaneo inducendo la rottura della matrice extracellulare e anche alterando la sintesi del collagene e dell'elastina. Processi simili avvengono sulla superficie oculare e contribuiscono alla patogenesi dello pterigio.
Nello pterigio possono essere riconosciute tre parti distinte: la testa, il collo ed il corpo.
La testa ha forma arrotondata o a punta, contorni più o meno regolari e forma un dislivello rispetto al piano corneale al quale aderisce intimamente. All'inizio la testa aderisce al limbus, avanza progressivamente sulla cornea dirigendosi verso la zona ottica determinando spesso una riduzione dell'acuità visiva per l'insorgere di astigmatismo indotto. Il vertice corneale non viene quasi mai raggiunto.
Il collo rappresenta la porzione intermedia dello pterigio, ha limiti imprecisi ed aderisce ai piani sottostanti tramite un esile velo membranoso.
Il corpo rappresenta la parte basale dello pterigio, si estende a ventaglio sul bulbo oculare dirigendosi verso la caruncola e la plica semilunare. Aderisce ai piani profondi tramite tessuto connettivale lasso.
La vascolarizzazione dello pterigio ha un aspetto caratteristico: a livello del corpo i vasi hanno un calibro rilevante mentre a livello del collo il calibro è più sottile sino a risolversi in una delicata rete formata da anse vascolari a livello della testa.

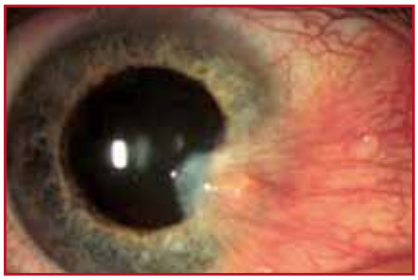

Fig. 1 Pterigio

Nella prima fase lo pterigio sorge nella fessura interpalpebrale come una massa carnosa e rilevata dalla congiuntiva bulbare vicino al limbus. Vasi sanguigni che si presentano congesti sullo pterigio stesso solitamente sono indice di un periodo di rapida crescita. La congiuntiva bulbare può diventare di consistenza maggiore e lo pterigio si può allargare verso il limbus. Sintomi come il bruciore, l'irritazione, la lacrimazione e la sensazione di corpo estraneo possono accompagnare la progressione dello pterigio sulla cornea ed il coinvolgimento di un settore di quest'ultima può portare ad un astigmatismo irregolare e conseguentemente ad una diminuzione del visus. Quando l'apice si avvicina all'asse visivo si presentano sintomi come l'abbagliamento e la diminuzione della sensibilità al contrasto. Nei casi più gravi si ha simblefaron che può limitare la motilità oculare sino a dare diplopia. Per ragioni ancora poco conosciute la progressione dello pterigio può subire un arresto e questo può avvenire in qualsiasi stadio della sua evoluzione. È stata osservata frequentemente una diminuzione dello spessore e della vascolarizzazione insieme ad un assottigliamento della parte apicale. La lesione può rimanere quiescente per il resto della vita del paziente oppure riprendere a crescere nuovamente in un secondo tempo. Le lesioni stabili spesso sono associate ad una linea arcuata di depositi di ferro sulla superficie corneale denominata linea di Stocker.
Lo pterigio deve essere distinto da due condizioni simili: la pinguecola e lo pseudopterigio. La pinguecola è comune sia nei climi tropicali che temperati e l'esposizione agli UV non aumenta il rischio di sviluppare la patologia. Lo pseudopterigio solitamente non si estende sino sopra alla cornea, non aderisce per tutta la sua estensione ai piani sottostanti ed inoltre è il risultato di un'infiammazione della superficie oculare conseguente a traumi, danni da caustici o ulcerazioni corneali periferiche.
La decisione di rimuovere lo pterigio dipende dalla tolleranza del paziente nei confronti dei sintomi ed inoltre dall'aspetto estetico. Quando la decisione a procedere con la chirurgia è stata presa il paziente deve avere la totale consapevolezza della possibilità che lo pterigio recidivi in una forma più aggressiva e più difficile da trattare rispetto alla lesione primitiva in quanto spesso ha dimensioni più estese. Le recidive presentano un'alta incidenza di crescita con interessamento dell'asse visivo e di formazione di simblefaron. Praticamente tutte le recidive postoperatorie si presentano entro un anno dall'intervento, spesso tra le 6 e le 8 settimane dalla chirurgia.
Attualmente l'asportazione chirurgica è il trattamento di scelta per lo pterigio e l'uso di farmaci (lubrificanti oculari privi di conservanti, vasocostrittori e blandi corticosteroidi) è limitato al controllo sintomatologico. La maggiore conoscenza dei meccanismi patogenetici della malattia tuttavia potrebbe portare in un prossimo futuro allo sviluppo di un vero e proprio trattamento farmacologico. Alcuni studi dimostrano che ad esempio gli antagonisti del VEGF (bevacizumab) sono in grado di inibire la neovascolarizzazione nello pterigio così come agenti immunomodulatori e antinfiammatori (Cyclosporina A, IFN-α-2b) riducono l'infiammazione e conseguentemente la neoangiogenesi e la progressione stessa dello pterigio.
Esistono diverse tecniche chirurgiche per l'asportazione dello pterigio, una delle più comuni è l'excisione completa di tutti gli strati dello pterigio stesso includendo la pulizia della zona limbare che lascia esposta la sclera (bare sclera). In questo caso è necessaria la precisa dissezione dal bordo corneale sino al perimetro congiuntivale normale.
L'intervento si può associare ad un autotrapianto congiuntivale o del limbus in favore di una diminuzione del rischio di recidiva. Un autotrapianto può essere necessario inoltre nei pazienti che abbiano subito excisioni multiple con danno esteso al limbus.

In alternativa alla sola chirurgia nel corso degli anni sono state utilizzate varie tecniche (agenti chemioterapici adiuvanti, radiazioni...) per ridurre il rischio di insorgenza delle recidive e per prevenire la proliferazione cellulare. In tal senso sono utilizzati la βterapia e la mitomicina C (MMC). In particolare l'iniezione sub-congiuntivale di MMC durante l'intervento chirurgico inibisce l'attività fibrovascolare nello stroma dello pterigio portando alla degenerazione della matrice extracellulare. Nonostante diversi studi mostrino come l'uso della MMC riduca il rischio di recidive, altri non concordano su questi risultati. In particolare sono stati rilevati problemi associati alla MMC che minacciano la salute degli occhi dopo l'intervento, tra cui difetti epiteliali persistenti, edema corneale, necrosi sclerale, scleriti, glaucoma secondario, iriti, cataratta, perforazione corneale ed endoftalmiti.

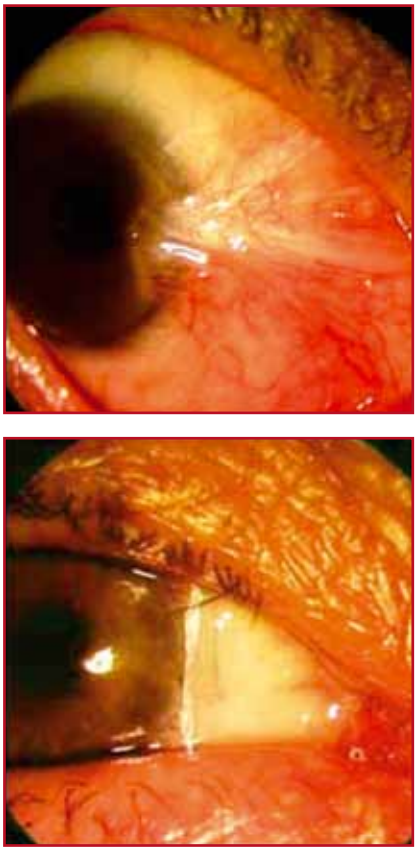

Fig. 2 Pterigio pre- e post-operazione