Le schede di
Ottica Fisiopatologica
a cura di
Maurizio Rolando e Michele Iester

LA SINDROME DI HORNER

Cristiana VALENTE, Michele IESTER

La Sindrome di Horner, detta anche paralisi oculosimpatica, è classicamente caratterizzata da un insieme di segni clinici (Fig. 1) quali la miosi omolaterale, la ptosi parziale, l'enoftalmo apparente e l'anidrosi. La Sindrome è il risultato dell'interruzione totale o parziale dell'innervazione simpatica dell'occhio ed annessi (Fig. 2). Le fibre simpatiche destinate al muscolo dilatatore dell'iride originano dall'ipotalamo posteriore e discendono senza incrociarsi lungo il tronco encefalico fino al centro cilio-spinale di Budge, situato tra C8 e T2. Questo tratto intrassiale è funzionalmente considerato il primo neurone dell'innervazione simpatica dell'occhio. Il secondo neurone termina nel ganglio cervicale superiore, situato a livello di C2 e C3, e nel suo decorso ascendente entra in rapporto con l'arteria sottoclaveare, con l'apice pleurico e nel collo col sistema carotideo. Il terzo neurone sale lungo l'arteria carotide interna ed entra, attraverso il canale carotideo, nel cranio dove si congiunge alla branca oftalmica del trigemino, accompagnandola nel suo percorso nell'orbita. Le fibre simpatiche si distribuiscono quindi attraverso il nervo nasociliare ed attraverso i nervi ciliari lunghi al corpo ciliare ed al muscolo dilatatore dell'iride. Altre fibre si portano tramite i nervi ciliari brevi ai vasi dell'uvea, mentre altre ancora innervano le fibre muscolari lisce della palpebra superiore (muscolo di Müller) e della palpebra inferiore. Infine dal ganglio cervicale superiore alcune fibre seguendo l'arteria carotide esterna si distribuiscono alla faccia innervando le ghiandole sudoripare del volto. Una lesione a qualsiasi livello delle fibre simpatiche omolaterali, che dall'ipotalamo si portano ad innervare l'occhio e la faccia, può determinare l'insorgenza della Sindrome di Horner.

Alcune delle più comuni cause della Sindrome di Horner sono elencate, a seconda della sede della lesione, nella tabella 1. Le cause centrali della Sindrome sono relativamente rare: la più comune è l'occlusione dell'arteria cerebellare posteroinferiore; meno frequenti sono le lesioni del cordone spinale cervicale da trauma, da tumore o da siringomielia. Tuttavia, considerato il decorso delle fibre simpatiche attraverso il tronco encefalico, le lesioni centrali sono spesso associate ad altri sintomi e segni come la disfagia, la disartria, l'atassia, le vertigini, il nistagmo e la perdita di coscienza.

Il tumore dell'apice polmonare rappresenta la causa pregangliare della Sindrome di Horner più comune e più pericolosa per la vita. Si presenta classicamente associata alla Sindrome di Pancoast che include i sintomi ed i segni della paralisi oculosimpatica accompagnati da un dolore persistente alla spalla ed al braccio e dalla paralisi del plesso brachiale.

Altre cause pregangliari possono essere iatrogene ed includono un trauma del plesso brachiale, un recente intervento chirurgico al collo o al torace, una recente cateterizzazione venosa centrale, un posizionamento di un drenaggio toracico. Una della cause postgangliari più comuni della Sindrome di Horner è rappresentata dalla dissezione dell'arteria carotide. In questo caso vi saranno altri segni e sintomi come dolore acuto unilaterale distribuito alla faccia ed al collo, amaurosix fugax e paralisi dei nervi cranici. Altre presentazioni frequenti della Sindrome legate a lesioni postgangliari sono la cefalea a grappolo e l'emicrania, la trombosi dell'arteria carotidea, le lesioni del seno cavernoso e dell'orbita.

Fig. 1. Caratteristiche cliniche della Sindrome di Horner: ptosi parziale, enoftalmo apparente e miosi dell'occhio destro.

Clinicamente la paralisi oculosimpatica si caratterizza per la presenza omolateralmente di: miosi, ptosi parziale, enoftalmo apparente, eterocromia iridea, anidrosi, vasodilatazione transitoria dei vasi congiuntivali, retinici e del volto, flush al volto, ipotonia oculare ed aumento dell'ampiezza dell'accomodazione. L'acuità visiva

Centrale	Pregangliare	Postgangliare
Ipotalamo/Talamo/Tronco encefalico Ischemia (infarto) - Tumore - Emorragia - Demielinizzazione **Cordone spinale cervicale** Tumore - Trauma - Siringomielia - Malformazioni arterovenose	**Cordone spinale cervicotoracico** Tumore - Trauma - Siringomielia - Malformazioni arterovenose - Ernia cervicale del disco - Anestesia spinale epidurale **Plesso brachiale** Trauma da forcipe **Apice pleurico** Tumore dell'apice polmonare (Pancoast) - Trauma chirurgico (posizionamento di drenaggi toracici, chirurgia cardiotoracica) **Collo anteriore** Trauma chirurgico (dissezione radiale del collo, cateterizzazione giugulare interna) - Tumore (tiroide)	**Ganglio cervicale superiore** Trauma da forcipe - Ganglionectomia - Adenopatia cervicale - Ectasia venosa giugulare **Arteria carotide interna** Dissezione - Trauma diretto - Trauma chirurgico (endoartectomia carotidea) - Trombosi - Tumore (carcinoma nasofaringeo alla base cranica) **Seno cavernoso** Tumore (lesione pituitaria, meningioma) - Fistola cavernosa carotidea - Aneurisma carotideo - Infiammazione - Infezione - Trombosi **Cefalee vasculari** Emicrania - Cefalea a grappolo

Tab. 1. Diagnosi topografica della Sindrome di Horner.

è raramente colpita. Inoltre possono essere ancora presenti sintomi e segni secondari alla compressione di strutture circostanti alla lesione.
La pupilla è miotica per il prevalere dell'azione del muscolo costrittore dell'iride sul muscolo dilatatore ed ha un diametro minore di 0,5-1 mm rispetto alla pupilla normale. Sebbene reagisca normalmente alla luce ed alla stimolazione da vicino, mostra un ritardo, rispetto alla pupilla normale, nella ridilatazione al riflesso pupillare alla luce. L'anisocoria è più marcata in un ambiente con scarsa illuminazione, che stimola la dilatazione ed è anche più evidente in presenza di stimoli che aumentano il tono simpatico come il dolore, un improvviso ed intenso rumore.
La ptosi della palpebra superiore può essere da lieve a moderata ed è dovuta alla paralisi del muscolo di Müller. Inoltre può anche essere presente una paralisi del muscolo tarsale inferiore responsabile di una elevazione della palpebra inferiore.
L'enoftalmo apparente è la conseguenza del restringimento della rima palpebrale causata dalla contemporanea presenza di ptosi ed elevazione della palpebra inferiore.
La presenza di eterocromia con iride più chiara nell'occhio colpito dalla Sindrome di Horner, è considerato un segno di paralisi oculosimpatica congenita (Fig. 3) o acquisita nell'infanzia, che si riscontra solo nel 5% dei casi e che può essere dovuta più spesso a lesioni del plesso brachiale e più raramente ad agenesie dell'arteria carotide interna, ad occlusioni vascolari o a pneumotorace. Tuttavia, una progressiva eterocromia è stata osservata seguendo il decorso di alcuni casi di Sindrome di Horner acquisite nell'età adulta. Inoltre, l'eterocromia può presentarsi in molteplici altre condizioni oculari, come, ad esempio, nel melanoma irideo diffuso, nella Sindrome di Sturge-Weber ed in corso di terapia ipotensiva con prostaglandine.
Quando la paralisi oculosimpatica si manifesta con tutti i suoi segni e sintomi, si può anche osservare, se la lesione è situata sotto il ganglio cervicale superiore, una diminuzione omolaterale della sudorazione del volto, che sarà così secco, caldo ed arrossato. Questi disturbi sono, nella maggior parte dei casi, transitori, così come l'ipotonia oculare e l'aumento dell'ampiezza accomodativa, dovuta all'azione del parasimpatico non controbilanciata dall'azione del simpatico.

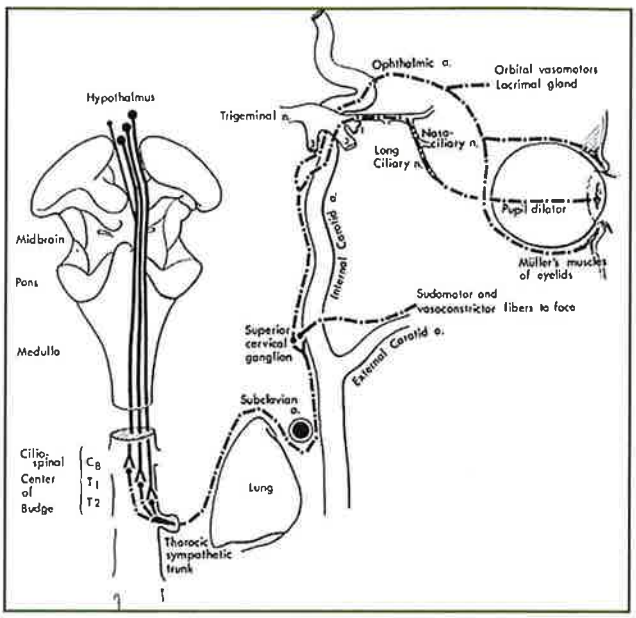

Fig. 2. Anatomia dell'innervazione simpatica dell'occhio.

Fig. 3. Sindrome di Horner congenita con eterocromia iridea; il lato affetto ha l'iride blu.

La diagnosi della Sindrome di Horner è, in prima istanza, clinica in quanto si basa sulla ricerca e sull'osservazione dei segni e dei sintomi che classicamente accompagnano la paralisi oculosimpatica. L'esatta localizzazione può essere facilitata dalla presenza di lesioni neurologiche associate e dalla presenza o meno della sudorazione. Utile può essere il test dei colliri per la diagnosi e la localizzazione del danno, in particolare si utilizza un collirio alla cocaina al 4% per confermare la diagnosi. In un soggetto normale questo collirio dilata la pupilla, ma non se è presente la Sindrome di Horner. Anche l'idrossiamfetamina all'1%, instillata dopo almeno 48 ore dalla cocaina, permette di aggiungere un dato alla diagnosi clinica: se si ottiene la dilatazione della pupilla di Horner la lesione è preganglionare, mentre se non si ottiene la lesione è postgangliare.
È molto frequente dover ricorrere a tecniche di imaging, per localizzare con certezza la sede della lesione e soprattutto per capire la causa che sottende la Sindrome di Horner, per intervenire con l'appropriato trattamento del caso. La RMN del cranio può rilevare infarti, tumori e demielinizzazioni responsabili di una paralisi oculosimpatica centrale. La TAC e l'Rx del torace possono mostrare tumori polmonari che stanno alla base di alcune Sindrome di Horner pregangliari. Nel sospetto di una patologia a carico dell'arteria carotide, si può ricorre all'angiografia o a tecniche meno invasive come l'ultrasonorografia, l'angio-TAC e l'angio-RMN.

La prognosi è migliore in presenza di una lesione postgangliare rispetto ad una pregangliare. Negli adulti, alcune lesioni postganglionari isolate spesso rimangono senza una causa conosciuta: presumibilmente sono di origine vascolare e sono compatibili con un decorso benigno.
Nei neonati e nella popolazione pediatrica, una Sindrome di Horner isolata e non considerata congenita richiede ulteriori indagini finalizzate alla ricerca di un neuroblastoma o di altre cause maligne. Infatti, la diagnosi tempestiva di neuroblastoma mediastinico primario è essenziale, perché tale patologia è trattabile con successo nel primo anno di vita. La Sindrome di Horner congenita può anche essere dovuta ad una lesione del plesso brachiale avvenuta durante il parto.

In quei casi in cui l'eziologia della paralisi oculosimpatica viene scoperta, il trattamento della Sindrome di Horner viene indirizzato a correggere la patologia sottostante. Una correzione chirurgica della ptosi può essere indicata per quei pazienti che hanno una compromissione visiva. L'instillazione di fenilefrina topica, che è un agonista adrenergico che agisce sull'innervazione simpatica del muscolo di Müller, può elevare la palpebra superiore di 2 mm e può essere una valida alternativa all'intervento chirurgico. L'eterocromia iridea può essere mascherata con lenti a contatto colorate.

Per concludere, si può affermare che un'appropriata valutazione ed un corretto inquadramento della Sindrome di Horner potrà permettere una tempestiva definizione dell'eziologia, cosa che risulta essenziale per garantire un potenziale intervento salvavita.