Le schede di
Ottica Fisiopatologica
a cura di
Maurizio Rolando e Michele Iester

LA SINDROME DI ANDERSON-FABRY

Michele Iester, Maurizio Rolando
Clinica Oculistica, Università di Genova

La malattia di Anderson Fabry (AF) è una malattia rara caratterizzata principalmente da alterazioni nefrologiche e cardiologiche. La malattia di AF è determinata da un errore congenito del metabolismo glicosfingolipidico dovuto ad un difetto dell'enzima α-galattosidasi A che catalizza la trasformazione della molecola terminale del galattosio a triexosil ceramide. Si caratterizza per l'accumulo di glicosfingolipidi neutri nella maggior parte dei tessuti e dei fluidi dell'organismo, e ciò genera una patologia multisistemica. L'errore enzimatico è trasmesso come carattere ereditario recessivo legato al cromosoma X. Pertanto si manifesta nei pazienti omozigoti anche se a volte alcuni sintomi si possono avere anche nelle donne eterozigote.
Le manifestazioni cliniche sono:

- Nefrologiche: le alterazioni urinarie come la proteinuria, l'ematuria, cilindruria, lipiduria sono dovute ad una disfunzione tubulare prossimale e distale che causa una precoce compromissione della capacità di concentrare l'urina con poliuria e polidipsia, aminoaciduria, glicosuria, acidosi tubulare. La compromissione renale è ingravescente e può portare anche ad uremia terminale.
- Dermatologiche: angiocheratomi con distribuzione a "costume da bagno" (coinvolgimento simmetrico di tronco, perineo, scroto).
- Neurologiche: i sintomi più frequenti sono acroparestesie - crisi dolorose parossistiche alle estremità (ritenute secondarie a lesioni delle radici dorsali dei neuroni gangliari) - dismotilità intestinale e alterata vasomotilità dovute ad interessamento del sistema nervoso autonomo, lesioni vascolari a carico del SNC ed in sede corticale e sottocorticale. A questi disturbi si possono associare demenza e disturbi della personalità.
- Cardiologiche: il deposito di sfingolipidi nelle coronarie può causare una malattia coronarica precoce con anomalie dell'ECG come l'accorciamento dell'intervallo PR. A livello sistemico l'ipertensione arteriosa è molto frequente. L'ipertrofia ventricolare sinistra è stata descritta come unica alterazione in una variante atipica nei soggetti emizigoti.
- Cerebro-vascolari: con l'introduzione della TAC e della RM sono state documentate numerose anomalie cerebrovascolari quali: l'ictus precoce, trombosi, TIA, diplopia, diartria, emiparesi, emiatassia.
- Oculistiche: la "cornea verticillata" è una tipica lesione distrofica corneale presente nel 100% dei maschi e nel 70% delle femmine eterozigoti e si manifesta inizialmente come un'opacizzazione diffusa per evolvere in un secondo tempo nel caratteristico quadro "a raggiera" o "a elica". Altri autori le descrivono anche come linee tipo impronte digitali. Tali opacità iniziano intorno ai 6 mesi di età e sono dovute al deposito di glicosfingolipidi nell'epitelio corneale. Con il passare degli anni le opacità si intensificano fino a configurare l'aspetto a raggiera della cornea. Altre manifestazioni meno caratteristiche sono le lesioni dei vasi congiuntivali e retinici che appaiono essere più tortuosi con dilatazioni di tipo aneurismatico delle pareti delle venule assumendo un aspetto a salsiccia. Infine si possono trovare anche alterazioni del cristallino: alcuni depositi sono di color crema a livello della capsula anteriore del cristallino, mentre altri sono localizzati a livello della capsula posteriore del cristallino con forma granulare e disposizione a raggiera. Tale reperto si riscontra nel 37% degli omozigoti e nel 14% degli eterozigoti e sono ben visibili con una pupilla dilatata ed in retroilluminazione. Dati leggermente differenti sono stati descritti da Speath

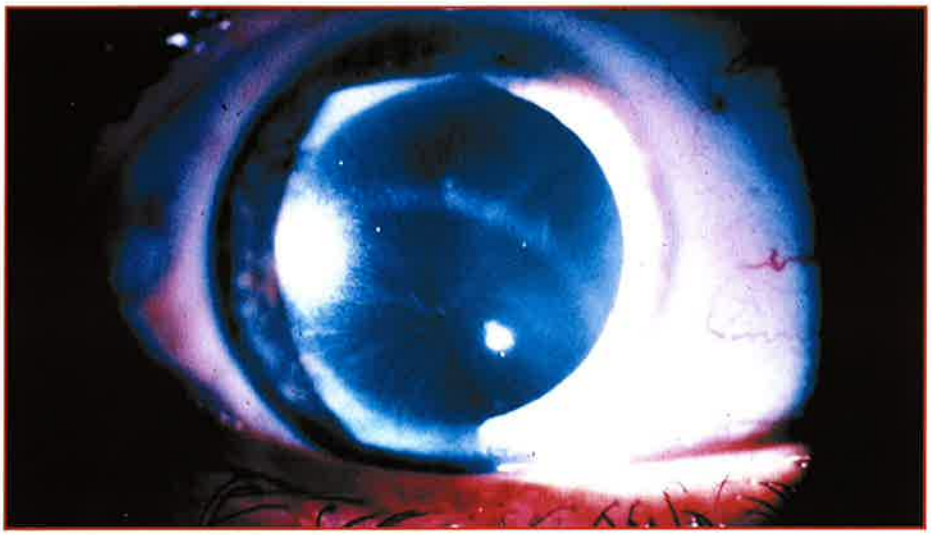

Tipica opacità corneale con disposizione a raggiera.

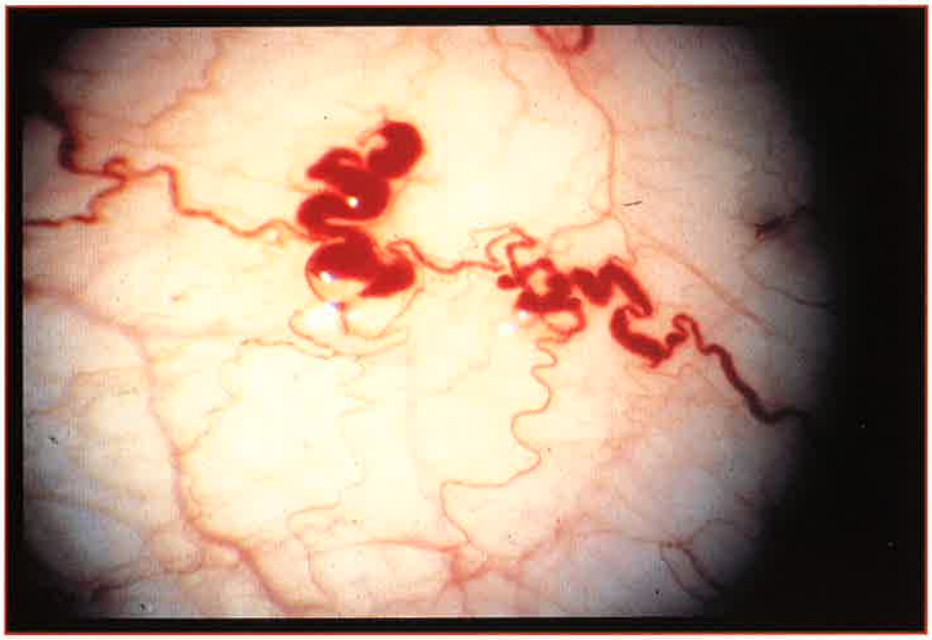

Vasi congiuntivali tortuosi e con marcata dilatazione che assumono un aspetto tipico "a salsiccia".

et al. che trovarono le opacità corneali nel 90% dei casi, i cambiamenti vascolari della congiuntiva nel 60%, la tortuosità dei vasi retinici nel 55% e la cataratta nel 50% dei casi.

La diagnosi trova conferma nella documentazione della ridotta attività enzimatica dell' α-galattosidasi A sia a livello plasmatico che nei leucociti periferici. Pertanto si suggerisce di eseguire il dosaggio plasmatico dell'α-galattosidasi A nei pazienti di età compresa tra i 20 e i 40 anni, giunti alla insufficienza renale cronica avanzata senza una diagnosi clinica e/o istologica. La conferma viene dallo studio molecolare del gene. Anche l'esame ultrastrutturale della biopsia renale che documenta tipiche inclusioni citoplasmatiche può essere utile. Con la microscopia ottica è possibile sospettare la malattia di AF per l'aspetto dell'epitelio delle strutture tubulari renali caratterizzato da abnorme materiale da accumulo. Lo studio del sedimento urinario al microscopio elettronico può risultare diagnostico.

L'impiego dell'enzima α-galattosidasi A è la terapia di elezione. Prima dell'avvento dell'enzima si eseguiva una terapia analgesica per il controllo della sintomatologia dolorosa o un trattamento a lungo termine con ticlopidina e vitamina E al fine di prevenire possibili complicanze tromboemboliche, dato che questi pazienti presentano una incrementata aggregabilità piastrinica ed una elevata concentrazione plasmatica di ß-tromboglobulina. Il paziente uremico terminale cronico deve essere trattato con le usuali tecniche di dialisi e con trapianto renale che, peraltro, non sopperisce alla carenza enzimatica.