Le schede di
Ottica Fisiopatologica
a cura di
Maurizio Rolando e Michele Iester

LA SINDROME DA DISPERSIONE DI PIGMENTO

Michele Iester, Maurizio Rolando
Clinica Oculistica, Università di Genova

La sindrome da dispersione di pigmento è caratterizzata dalla presenza di granuli di melanina che vengono rilasciati nell'umor acqueo e si vanno ad accumulare in differenti strutture del segmento anteriore. Quando i granuli si accumulano nel trabecolato, possono causare una diminuzione del deflusso attraverso il trabecolato aumentando la pressione intraoculare.

La sindrome da dispersione di pigmento è maggiormente presente in pazienti giovani con una lieve miopia. La sindrome può essere associata a glaucoma. Il glaucoma da dispersione di pigmento insorge tipicamente tra la terza e la quinta decade di età in circa l'1 - 1,5 % dei casi. Nella maggior parte dei casi colpisce i soggetti di razza caucasica, maschi e miopi. Le donne, quando interessate, sviluppano glaucoma in età più avanzata. Può interessare uno o entrambi gli occhi.

La riduzione del deflusso trabecolare è causata dai granuli di melanina. Secondo la teoria di "blocco pupillare inverso" l'iride si comporta come una valvola provocando valori di tono nella camera anteriore più alti che in quella posteriore. Questo fenomeno causa una concavità posteriore periferica dell'iride. I granuli di melanina vengono rilasciati dall'iride come risultato dello sfregamento tra le zonule e la superficie posteriore dell'iride. A questo punto i granuli di pigmento si depositano principalmente sulle strutture del segmento anteriore.

I pazienti lamentano talvolta dolore durante episodi acuti di innalzamento del tono con aloni intorno alle luci. Gli episodi si possono verificare durante o subito dopo l'esercizio fisico. La pressione intraoculare è maggiore di 21 mmHg, caratterizzata da grandi variazioni nella giornata e secondaria alle attività dell'individuo. La dilatazione pupillare o l'ammiccamento possono provocare ulteriori aumenti della pressione intraoculare. Inoltre nei pazienti con dispersione di pigmento che non sviluppano glaucoma, è stata riportata una graduale diminuzione del tono con l'età oltre i 60 anni.

All'esame alla lampada a fessura, la camera anteriore risulta profonda, l'epitelio pigmentato dell'iride può presentare atrofia medioperiferica con difetti radiali ben visualizzabili in retroilluminazione. I granuli di pigmento si vanno a depositare nell'angolo irido-corneale, in particolare sul trabecolato e sulla linea di Schwalbe. Depositi di pigmento si possono trovare anche sulla superficie dell'iride, all'equatore del cristallino e sull'endotelio corneale, dove spesso si accumulano formando un fuso verticale centrale chiamato fuso di Krukenberg.

Come in tutti i glaucomi ad angolo aperto bisogna abbassare la pressione intraoculare in modo tale che le fibre nervose retiniche non vengano danneggiate. Ciò si può ottenere utilizzando farmaci ipotonizzanti topici (miotici, betabloccanti, prostaglandine, alfa-agonisti, inibitori dell'anidrasi carbonica). I miotici sono scarsamente sopportati da questi soggetti che frequentemente sono giovani, anche se esiste un razionale nel loro impiego. Se si utilizza la pilocarpina è consigliabile controllare la retina periferica per valutare la presenza di rotture periferiche. Evitare in questi pazienti i midriatici.



Inoltre in questi pazienti è importante ridurre le fluttuazioni della pressione oculare, in quanto sono soggetti a possibili sbalzi pressori.

Il trattamento laser è da tenere in considerazione come terapia ipotonizzante. In questi soggetti il trabecolato è molto pigmentato, favorendo l'azione del laser. Nella trabeculoplastica si raccomanda l'utilizzo di una potenza più bassa dell'usuale, 200-600 mW sono la regola. La risposta del tono è altamente variabile, sembrerebbe essere efficace per circa sei mesi. Si consiglia di trattare 180° alla volta.

L'intervento filtrante è l'ultima risorsa che abbiamo per poter abbassare in modo significativo la pressione intraoculare.
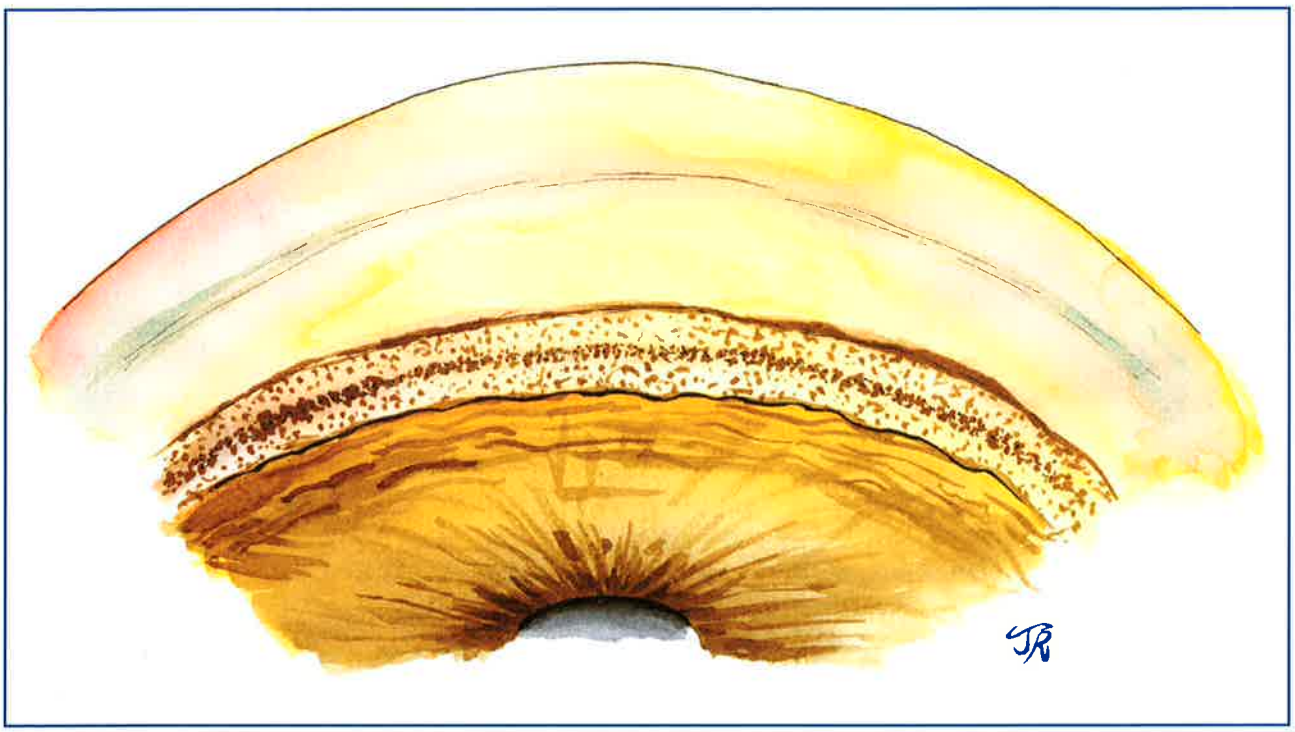
Controversa è l'esecuzione di un'iridotomia periferica eseguita con Nd:YAG laser per eliminare il blocco pupillare inverso quando presente. Il potenziale beneficio di questo trattamento a lungo termine potrebbe essere un diminuito sfregamento irideo con diminuita liberazione di pigmento, il che potrebbe avere un ruolo nel preventire i danni trabecolari irreversibili e quindi il glaucoma.