Le schede di
Ottica Fisiopatologica
a cura di
Maurizio Rolando e Michele Iester

LA RETINITE PIGMENTOSA

Cristiana VALENTE, Emanuela TARABUSO, Michele IESTER

Il termine retinite pigmentosa (RP) viene comunemente utilizzato per descrivere un gruppo di malattie ereditarie della retina a carico del complesso recettori-epitelio pigmentato (EPR) che si presentano, secondo le statistiche mondiali, con una prevalenza di circa 1 malato ogni 4.000 persone sane. Colpisce più spesso soggetti tra la pubertà e l'età matura, ma non sono rari i casi insorti nella prima infanzia. Le possibili modalità di trasmissione genetica di questa invalidante patologia retinica sono principalmente quattro: autosomica dominante (25%), autosomica recessiva (35%), legata al cromosoma X (10%) e sporadica (30%). Inoltre sono anche descritte in letteratura forme di RP a trasmissione digenica o mitocondriale.

Si distinguono le retiniti pigmentose non sindromiche da quelle sindromiche a seconda che la RP non sia o sia rispettivamente associata a malattie sistemiche. Ad esempio la più comune forma sindromica di RP è la S. di Usher. Circa 15% dei casi di RP sono associati alla S. di Usher di tipo II che comporta una parziale perdita dell'udito per i suoni ad alta frequenza con linguaggio comprensibile e mancanza di atassia ed insorgenza di cecità notturna tra la seconda e quarta decade di vita, mentre circa il 5% delle RP sono associate alla S. di Usher di tipo I che determina una sordità totale congenita (perdita uditiva a tutte le frequenze) con linguaggio incomprensibile, cecità notturna nella prima o seconda decade di vita e atassia vestibolare. Esistono molte altre sindromi associate alla RP, per fortuna rare, in quanto responsabili di danni particolarmente gravi come il ritardo mentale, la polidattilia, la microcefalia.

Esistono molteplici eterogeneità genetiche tra i pazienti con RP con difetti a carico di 45 geni scoperti fino al 2006. Questi geni danno una spiegazione del 60% di tutti i pazienti con RP; i restanti hanno dei difetti i cui geni non sono ancora stati identificati. Le analisi genetiche molecolari hanno dimostrato difetti in geni codificanti per proteine coinvolte nella cascata fototrasduttiva dei bastoncelli come la rodopsina, coinvolte nel ciclo dei retinoidi, nella formazione di componenti strutturali dei fotorecettori e anche nella formazione di proteine dei fotorecettori e dell'EPR con funzione sconosciuta. Alcune forme di RP sono associate a mutazioni puntiformi od a microdelezioni di geni così come altri deficit genetici accumunati da alterazioni del metabolismo del fotorecettore. Inoltre è stato scoperto che difetti nello stesso gene possono portare a differenti fenotipi, ad esempio la maggior parte delle mutazioni della rodopsina portano alla RP, ma alcune causano solamente cecità notturna.

Tra i sintomi principali che devono far sospettare la RP vi sono la progressiva cecità crepuscolare e notturna che comporta, spesso fin dall'adolescenza, difficoltà al paziente nell'adattarsi a vedere passando da ambienti con diversa intensità luminosa e difficoltà nella visione in luoghi poco illuminati. Questo sintomo è il risultato del coinvolgimento iniziale dei bastoncelli

Fig. 1. Retinite pigmentosa in fase iniziale: alcune spicole ossee nella periferia retinica, papilla ottica ceruleo e restringimento nel calibro delle arteriole retiniche.

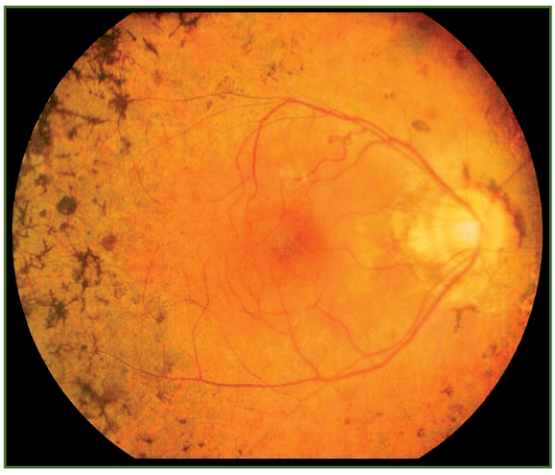

Fig. 2. Retinite pigmentosa: presenza di accumuli di pigmento nella periferia retinica che assumono una disposizione a spicole ossee, ulteriore attenuazione del calibro dei vasi sanguigni retinici e pallore ceruleo della papilla ottica.

nel corso della malattia. Disturbi meno frequenti sono una aumentata sensibilità all'abbagliamento e la difficoltà a riconoscere i colori. Altro sintomo fondamentale è il restringimento del campo visivo che si sviluppa principalmente nell'età adulta con un iniziale piccolo scotoma periferico e nella parte superiore. Questo inizia coinvolgendo la media periferia e l'estrema periferia del campo visivo fino a danneggiare l'intero campo visivo. Infatti molti pazienti hanno anche una riduzione della visione centrale tra i 50 e 80 anni fino al restringimento completo del campo visivo arrivando così alla cecità assoluta. Si tratta quindi di una malattia progressiva, altamente invalidante e con prognosi infausta.

All'esame oftalmoscopico si possono riscontrare l'attenuazione del calibro dei vasi sanguigni retinici, il pallore ceruleo della papilla e la presenza di caratteristici accumuli di pigmento sulla superficie retinica (Fig. 1 e Fig. 2), che assumono una disposizione particolare detta a spicole ossee o osteoblasti. I pazienti con RP hanno un maggior rischio di sviluppare con l'età distacco posteriore di vitreo, cataratta posteriore sottocapsulare ed edema maculare cistoide e talvolta ipertono oculare. Frequentemente presentano ametropie come miopie o astigmatismi.

Diagnosi differenziale
• Retinopatie Tossiche (Tioridazina, Clorochina)
• S. di Bardet-Biedl
• S. di Kearus Sayer
• L-ceroidea neurologica

Per confermare la diagnosi di RP, sospettata sulla basa dei sintomi e del quadro obiettivo oftalmoscopico, si deve ricorrere all'utilizzo di esami strumentali quali l'esame del campo visivo, lo studio elettrofisiologico attraverso l'elettro-oculogramma (EOG), l'esame adattometrico e soprattutto l'elettroretinografia (ERG). L'esame del campo visivo, nelle fasi iniziali, può mostrare la presenza di uno scotoma anulare in media periferia che può precedere i reperti oftalmoscopici. Successivamente il difetto del CV si espanderà sia in periferia e sia verso il centro della retina. Nelle fasi terminali sarà risparmiata solo una piccola isola di visione centrale (a meno che non si tratti di una forma associata a maculopatia) che poi eventualmente potrà anch'essa estinguersi. L'EOG si presenta subnormale. L'esame adattometrico al buio è prolungato e può anch'esso essere utile all'esordio della malattia quando la diagnosi è incerta. Per confermare la diagnosi è essenziale l'ERG perché anche quando la malattia è ancora nella fase iniziale, il tracciato è quasi sempre anormale o non registrabile. Inoltre risulta utile effettuare esami complementari come lo studio del senso cromatico e la fluorangiografia retinica che si caratterizza per una diffusa iperfluorescenza dovuta ad un effetto finestra e per piccole aree di ipofluorescenza da effetto maschera, corrispondenti ai depositi di pigmento. Inoltre è importante valutare il visus del paziente e indagare i dati anamnestici dell'esordio della malattia e della sua evoluzione, valutare se il paziente presenta anche sintomi sistemici oltre a quelli oculari ed esaminare il nucleo familiare nel tentativo di scoprire la modalità della trasmissione ereditaria.

Attualmente non esistono trattamenti in grado né di guarire né di modificare la progressione della malattia. Sono stati provati innumerevoli trattamenti tra i quali possiamo elencare vitamine, minerali, vasodilatatori, terapie tissutali con estratti placentali, cortisone, simpatectomia cervicale, ultrasuoni, camera iperbarica, ozono, inezioni sottoretiniche di cellule retiniche fetali… e nessuno ha portato a sostanziali miglioramenti. Inoltre nessuno di questi trattamenti è stato condotto con uno studio randomizzato, controllato, a doppio cieco necessario per evitare il bias del paziente o dello sperimentatore. La maggior parte di questi studi sono stati eseguiti senza effettuare l'ERG indispensabile per valutare l'efficacia del trattamento in quanto in grado di determinare in modo obiettivo la quantità di retina ancora funzionale. Studi condotti esclusivamente sulla base dei sintomi riferiti dai pazienti e senza un riscontro obiettivo della riduzione della progressione della malattia possono essere risultati incoraggianti ma è bene tener presente che potrebbero esser stati influenzati dalla normale progressione della RP caratterizzata da una fluttuazione spontanea della compromissione della funzione visiva e del campo visivo. A partire dal 1993 Berson e altri hanno condotto un trial clinico randomizzato, controllato, in doppio cieco durante il quale il decorso della progressione della RP è stato valutato mediante l'esecuzione dell'ERG. Questo studio ha dimostrato come la supplementazione giornaliera di 15.000 UI di VIT A palmitato garantisca un più lento declino della funzione visiva e restringimento del campo visivo rispetto ai controlli. La VIT A potrebbe quindi portare un beneficio agendo sui coni rimanenti, inoltre sembrerebbe evitare la diminuzione della concentrazione sierica del retinolo che può influenzare la funzione dei fotorecettori. Inoltre è stato osservato come l'assunzione giornaliera di 400 UI di VIT E portasse ad un più rapido aggravamento della malattia, in quanto la VIT E sembrerebbe inibire l'assorbimento e il trasporto della VIT A.

Esistono infine approcci alla RP più sperimentali come le ricerche genetiche che si prefiggono di identificare i geni responsabili della malattia, sperando di poter poi intervenire con le tecniche di ingegneria genetica, le ricerche immunologiche che cercano di testare l'ipotesi di una patogenesi immunologica alla base di questa malattia ed i tentativi di trapiantare tessuto retinico o innestare cellule retiniche sane sulla retina malata.

Quadri Atipici
• Retinite pigmentosa sine pigmento
• Retinite puntata albescente
• Amaurosi congenita di Leber
• Retinite pigmentosa con risparmio dell'EP paraarteriolare

Ulteriori studi devono essere ancora condotti alla ricerca di un trattamento efficace e per ora l'approccio più importante alla RP è la prevenzione che può essere effettuata mediante counselling genetico allo scopo di determinare il rischio per i pazienti affetti o portatori di RP di avere un figlio malato.