LA CANALOPLASTICA E IL TRABECTOME

Paolo FREZZOTTI, Simone Alex BAGAGLIA, Pietro MITTICA
Dipartimento di Chirurgia, Sezione di Oftalmologia, Università degli Studi di Siena

Relazione presentata al "2nd Siena glaucoma summer school"

Nel ventaglio di opzioni chirurgiche a nostra disposizione per la cura del glaucoma cronico ad angolo aperto, oggi si offrono nuove tecniche, più o meno elaborate, tra le quali sicuramente spiccano la canaloplastica ed il Trabectome. Lavorando in un centro di alta specializzazione, ho avuto la possibilità di impiegare ambedue le tecniche ottenendone delle impressioni positive perché, se pur così diverse nell'approccio, hanno dimostrato un efficiente risultato nella riduzione della pressione intraoculare.
La canaloplastica è una tecnica che trova come indicazione il glaucoma ad angolo aperto, il glaucoma pseudoesfoliativo, il glaucoma pigmentario, le forme di glaucoma in cui l'angolo non sia inferiore a 25° gradi (quando si hanno situazioni di angolo più ristretto dobbiamo pensare di abbinarlo per forza a una tecnica combinata per aprire l'angolo precedentemente). Trova invece una limitazione in varie forme di glaucoma, quali il neovascolare e ovviamente il glaucoma ad angolo stretto, nei glaucomi secondari a traumi con recessione dell'angolo, e in occhi in cui il trabecolato sia stato oggetto di trattamenti Argon laser o interventi di trabeculectomia.
In che cosa consiste la canaloplastica? In realtà consiste "semplicemente" nell'inserimento di un microcatetere nel canale di Schlemm che porta all'interno del canale stesso un doppio filo in prolene, che viene teso all'interno del canale di Schlemm per cercare di stressare la parte iuxta-canalicolare del trabecolato migliorandone la capacità di deflusso. Il meccanismo d'azione è quindi diverso dalla chirurgia filtrante, non creando una via alternativa alla fuoriuscita dell'umore acqueo, ma migliorando l'efficienza della via naturale senza andare ad interferire con spazi che normalmente non sono adibiti a questo scopo (spazio sottocongiuntivale, punto critico per il fallimento della chirurgia filtrante).
Per seguire quello che avviene nello spazio canalicolare durante l'introduzione del microcatetere, data l'impossibilità di una visione diretta, questa tecnica si avvale dell'utilizzo in sede intraoperatoria di un UBM che utilizza sonda a 80 mHz, con una scansione di 5-7 immagini al secondo e che ha una risoluzione di 25-50 micron. Altro elemento che aiuta nel corretto inserimento del microcatetere è l'illuminazione della sua estremità che, riducendo l'illuminazione ambiente, è possibile facilmente seguire nel suo "percorso

fig. 1

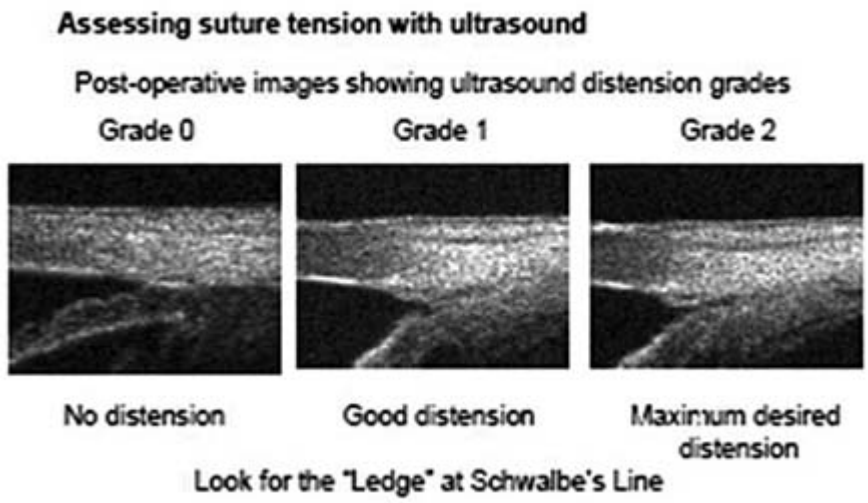

fig. 1 Visualizzazione della tensione della sutura nel canale dello Schlemm attraverso l'immagine UBM.

obbligato" dei 360° nel canale dello Schlemm per non prendere "una strada sbagliata": da una parte la camera anteriore, dall'altra lo spazio sovracoroideale.

La tecnica chirurgica si può riassumere in alcuni step:

1) dissezione della congiuntiva base fornice che deve essere sufficientemente ampia; segue una cauterizzazione attenta e la realizzazione di uno sportello di forma parabolica di 5 mm di diametro di larghezza a livello limbare, i cui margini devono estendersi 1 mm nel tessuto corneale e che deve avere un spessore di 1/3-1/2 dello spessore sclerale.

2) realizzazione dello sportello profondo che parte ½ mm all'interno di quello superficiale e che si approfondisce fino ad arrivare quasi alla coroide. Rimanendo sul giusto piano si arriva anteriormente fino a scoperchiare il canale dello Schlemm. Una volta giunto al canale si approfondiscono le spallette dello sportello fino ad arrivare al tessuto corneale per più facilmente rimuovere lo sportello con le forbici. All'apertura del canale può risultare utile eseguire una paracentesi per ridurre il rischio di perforazione del trabecolato.

3) A questo punto allargare l'ostio del canale con della sostanza viscoelastica per facilitare l'ingresso del microcatetere; una volta che questo abbia raggiunto l'altro ostio del canale la sua estremità funge da ancoraggio per il filo doppio di prolene 10.0, che vi viene annodato. Nel fare la strada in senso inverso bisogna porre molta attenzione che il nodo non danneggi il canale dello Schlemm e a questo scopo si introduce una piccolissima quantità di viscoelastica attraverso il microcatetere durante tutto il percorso (ogni 2 ore sul quadrante ideale rappresentato dai 360° del canale dello Schlemm), che allargando il canale lo protegge.

4) Una volta fatto uscire il microcatetere si libera il doppio filo di prolene 10.0 e si provvede a separare i due fili tra loro. La tensione da dare al primo dei due fili è in funzione allo stiramento del canale dello Schlemm che deve essere monitorizzato nei diversi punti cardinali con l'esame UBM. Essendo in presenza di un occhio con una pressione intraoculare molto bassa è più facile determinare

un sovraddosaggio della tensione del filo, la giusta tensione è evidenziata nella figura 1.
5) Una volta tensionato nella maniera giusta anche il secondo filo di prolene si provvede a suturare in modo serrato lo sportello superficiale assicurandosi che non ci sia filtrazione. Si provvede a chiudere infine la congiuntiva.
La tecnica chirugica richiede una certa manualità e presenta delle complicanze intra e post operatorie che vale la pena di analizzare:
Complicanze intraoperatorie:
1) Mancata esposizione del canale;
2) Creazione di una finestra trabeculo-descemetica:
a) microperforazione (miotico e continuare la procedura),
b) macroperforazione senza prolasso irideo (miotico, bolla d'aria o viscoelastico in CA e continuare la procedura, iridectomia periferica);
3) Cateterizzazione e dilatazione del canale:
a) distacco della membrana di Descemet: per piccoli distacchi non è richesta attenzione, per distacchi più grandi che interessano l'asse visivo o in cui c'è emorragia meglio rimuoverlo (IOP > 20 mmHg),
b) passaggio sovracoroideale: rimuovere il catetere e accertarsi che l'ostio sia aperto.
Complicanze Post-Operatorie:
1) Precoci (1-10 gg):
a) IOP spike (escudere: incarcerazione dell'iride, angolo chiuso, formazioni di sinechie iridee periferiche, residuo di viscoelastico in una procedura combinata, ipoema o ema, risposta agli steroidi);
b) Riduzione dell'Acuità visiva (> 12% inizialmente perdono 2 o + linee Snellen, correlazione con il cilindro dato dalla chiusura delle suture che si risolve in 6-10 settimane);
c) Ipoema: molto frequente, può essere considerato come fisiologico perché dovuto al sangue che torna indietro dal canale di Schlemm (più spesso in pazienti con ALT o SLT); se importante ricorrere a lavaggio;
d) Distacco della m. di Descemet: si presenta quando è stato iniettato troppo Healon o il catetere è stato troppo "parcheggiato". È un problema solo quando interessa l'asse visivo. Se largo ma trasparente si risolve in 2-4 mesi, se c'è sangue va eseguita paracentesi;
e) Ipotonia: quasi sempre si risolve rapidamente.
2) Tardive (2-5 settimane):
a) aumento della pressione intraoculare per insufficiente filtrazione trabecolare o per micro o macroperforazioni che determinano prolasso irideo.
La letteratura a nostra disposizione per la canaloplastica ancora non offre molte informazioni, ma sicuramente lo studio di Lewis pubblicato nel 2009 ci dà più di uno spunto di riflessione. Gli autori hanno analizzato i risultati di 127 occhi di 127 pazienti sottoposti sia ad intervento di canaloplastica (gruppo 2), sia alla canaloplastica combinata ad intervento di cataratta (gruppo 3) con un follow-up di 24 mesi, mostrando una riduzione media della pressione del 30% e una riduzione dei farmaci utilizzati del 70% nel gruppo 2 e rispettivamente del 42% e dell'88% nel gruppo 3. A 24 mesi solo il 3% degli occhi aveva perduto

fig. 2



fig. 2 L'ablazione del trabecolato ad opera della tip del trabectome.

3 o più linee della migliore acuità visiva corretta. Tra le complicazioni il microipoema (< 1.00 mm) e la pressione intraoculare elevata nel post operatorio (0-3 mesi) sono quelle che più frequentemente si sono presentate (<8% dei casi) senza peraltro interferire con il successo finale dell'intervento. Tra le altre complicanze le più importanti sono state: distacco della membrana di Descemet (1.6%), estrusione della sutura dal trabecolato (1.6%), ipoema importante (1.6%).
La canaloplastica è una tecnica chirurgica antiglaucomatosa non penetrante che vuole re-instaurare il processo naturale di deflusso dell'umore acqueo senza la formazione di una bozza congiuntivale. I primi risultati a lungo termine mostrano che è capace di ridurre la pressione intraoculare in modo significativo per almeno due anni, con una scarsa percentuale di serie complicanze post operatorie nel breve e nel lungo periodo. Sono comunque necessari altri studi che confermino questi dati iniziali e chiunque di noi abbia provato questa tecnica è pronto a dare il proprio contributo.
Il trabectome è stato per la prima volta utilizzato negli U.S.A. nel 2006 per la chirurgia del glaucoma ad angolo aperto, successivamente presentato nel 2009 al World Glaucoma Congress di Boston e in questo momento mostra un impiego in espansione nel nostro paese.
L'aspetto che rende unica questa tecnica è l'ablazione elettrochirurgica del trabecolato attraverso l'impiego di una sonda che provvede anche all'aspirazione dei detriti che si formano migliorando il deflusso dell'umore acqueo attraverso i canali collettori (più numerosi nel settore nasale). La sonda ha una tip piegata a 90° in modo da creare un piatto di forma triangolare che da una parte permetta facilmente di penetrare nel trabecolato e dall'altra scivoli facilmente nel canale di Schlemm proteggendone la parete posteriore (Fig. 2). La sua forma permette inoltre di introdurre il tessuto trabecolare ed iuxtacanalicolare tra gli eletrodi bipolari inducendone l'ablazione durante il movimento all'interno del canale di Schlemm mentre protegge il tessuto circostante dal danno termico.
Il manipolo del Trabecome è un dispositivo monouso che incorpora l'impulso bipolare elettrochirurgico (per una sicura ablazione e rimozione del trabecolato, e apertura del canale

dello Schlemm), il sistema di irrigazione (per stabilizzare la profondità della camera anteriore) e un sistema di aspirazione (per rimuovere il tessuto ablato).
La tecnica chirurgica prevede l'utilizzo di pilocarpina 1% o 2% coll. nei giorni immediatamente precedenti all'intervento; l'impiego di anestesia preferita dal chirurgo (peribulbare, topica, retro bulbare); un posizionamento adeguato della testa del paziente (rotazione di 30° dal lato opposto del chirurgo) e tiltare il microscopio di circa 40° per migliorare la visualizzazione del trabecolato.
L'intervento lo possiamo suddividere in più step: per prima cosa creare un'incisione di 1.7 mm in cornea chiara temporalmente; poi introdurre la viscoelastica in camera anteriore (CA) per favorire il successivo ingresso del manipolo; posizionare la goniolente sulla cornea e verificare la visione dell'angolo; rimuovere la goniolente ed inserire la tip del manipolo in camera anteriore; far progredire la tip in CA; riposizionare la goniolente e attivare l'irrigazione continua; inserire la tip nel canale di Schlemm anteriormente allo sperone sclerale e procedere con l'ablazione sia in senso orario che antiorario; eseguire l'ablazione del trabecolato per 60°-120° a seconda della pressione intraoculare di baseline; verificare l'aspetto dell'angolo dopo l'ablazione; irrigare e aspirare la viscoelastica; suturare l'incisione corneale con un punto in nylon 10.0.
La microinvasività, l'approccio dall'interno, e la relativa semplicità della procedura fanno della tecnica con Trabectome un'alternativa chirurgica interessante alle più tradizionali tecniche adottatte.
Alla fine del trattamento la terapia prevede la continuazione della terapia antiglaucomatosa precedentemente impiegata a cui si aggiunge la pilocarpina 1-2% coll. per qualche giorno oltre alla terapia antinfiammatoria corticosteroidea e antibiotica topica. La poca letteratura a disposizione fino a questo momento non ci dà la possibilità di essere definitivi sull'efficacia della metodica e per averne un'indicazione ci può aiutare il lavoro di Minckler che ci mostra come a 24 mesi dal trattamento 46 pazienti mostrassero una riduzione della IOP del 40% con il numero medio di farmaci impiegati che sono passati da 2.93 a 1.2. Risultati questi sicuramente promettenti, ma che dovranno essere confermati in futuro.

BIBLIOGRAFIA

- Shingleton B, Tezt M, Korber N. *Circumferential viscodilation and tensionig of Schlemm canal (canaloplasty) with temporal clear corneal phacoemulsification cataract surgery for opean-angle glaucoma and visually significant cataract; one-year results*. J Cataract Refract Surg **34**: 433-440, 2008
- Lewis R.A., von Wolf K, Tetz M. et al. *Canalplasty: Circumferential viscodilation and tensioning of Schlemm canal using a flexible microcatheter for the treatment of open-angle glaucoma in adults, two-year intermi clinical study results*. J Cataract Refract Surg **35**: 814-824, 2009
- Liu J, Jung J, Francis BA. *Ab interno trabeculotomy: Trabectome surgical treatment for open-angle glaucoma*. Expert Rev. Ophthalmol **4**(2): 119-128, 2009
- Francis BA, Minckler DS, Dustin L, Kawji AS, Yeh J, Sit A, Mosaed S, and the Trabectome Study Group. *Combined Cataract Extraction and Trabeculotomy by internal approach for coexisting Cataract and Open-Angle Glaucoma*. Journal of Cataract and Refractive Surgery **34**(7): 1093-1103, 2008