COME MISURARE IL FLUSSO EMATICO OCULARE

Fernando GALASSI
Clinica Oculistica, Università di Firenze

Relazione presentata al "2nd Siena Glaucoma Summer School"

Numerosi studi hanno dimostrato l'importanza delle alterazioni del flusso ematico oculare (OBF) nell'incidenza e la progressione dell'otticopatia glaucomatosa, particolarmente nel glaucoma a tensione normale (NTG).
Appare rilevante non solo la riduzione dell'OBF, ma anche la sua instabilità. Al riguardo, Flammer ed altri ricercatori hanno studiato la sindrome vasospastica primaria (PVD), nella quale sono implicati fattori vascolari di derivazione endoteliale, soprattutto l'endotelina-1 (ET-1) ed il nitrossido (NO), rispettivamente aumentati e ridotti a livello plasmatico.
Segni clinici della PVD sono il vasospasmo acrale, evidenziabile con la capillaroscopia ungueale dopo provocazione termica, e l'ipotensione sistemica.
Il nostro gruppo ha descritto una riduzione dei metaboliti del NO nell'umor acqueo e nel plasma nei pazienti con glaucoma primario ad angolo aperto iperbarico (POAG) rispetto ai controlli. Altre ricerche hanno confermato questo dato ed hanno inoltre evidenziato un aumento dell'ET-1 nell'acqueo e nel plasma di soggetti con diverse forme di glaucoma.
Un altro importante fattore vascolare è la pressione di perfusione oculare (OPP). Le variazioni della OPP, causate da variazioni delle pressioni intraoculare ed arteriosa sistemica, sono fisiologicamente controbilanciate, a livello della testa del nervo ottico (ONH), dall'autoregolazione, che consente di modificare il calibro dei vasi al fine di mantenere un costante ed ottimale apporto ematico al nervo ottico.
Weinreb ha per primo dimostrato in soggetti con glaucoma, soprattutto con POAG, un'alterata autoregolazione dei vasi della ONH. Vari autori hanno poi confermato questo dato ed evidenziato tale disregolazione vascolare anche nel NTG.
È stato dimostrato che la PVD e l'ipotensione sistemica, soprattutto notturna, con valori diastolici inferiori a 50 mmHg, sono causa di perdita dell'autoregolazione dei vasi dell'ONH.
I sistemi attualmente a disposizione per valutare l'OBF sono molti. Alcuni studiano il sistema vascolare retinico, altri quello coroideale. I più utili per lo studio della circolazione del nervo ottico sono l'ecocolorDoppler (CDI), alcuni sistemi angiografici, quali l'angiografia associata a scanning laser ophthalmoscopy (SLO), il Pulsatile Ocular Blood Flow (POBF) e l'Heidelberg Retinal Flowmeter (HRF) (Tab. 1).
Oltre allo studio dell'apporto ematico al nervo ottico, è importante la valutazione quantitativa dell'ossigenazione a tale livello. L'ossigeno e la CO_2, in quanto implicati nel metabolismo tissutale, contribuiscono infatti alla regolazione della perfusione oculare. Studi condotti prevalentemente dalla scuola

Tabella 1 **Come si studia OBF**

Metodo	Tessuto	Pro	Contro
CDI	Vasi retrobulbari	Non invasivo	Misura velocità, non flusso
SLO	Retina e coroide	Alta risoluzione	Misura velocità, non flusso
HRF	Retina e coroide	Non invasivo	Difficile interpretazione
POBF	Coroide	Facile da eseguire	Risultati calcolati, incerta relazione con flusso
Retinal vessel analyzer	Vasi retinici	Alta risoluzione	Difficile interpretazione
Retinal oximetry	Vasi retinici	Valutazione del metabolismo	Non validato
Doppler FD-OCT	Vene retiniche	Non invasivo	Non studia microcircolazione
(Harris 2008; Weinreb 2009)			

di Erlangen hanno dimostrato che è possibile misurare mediante accurati sistemi spettro-fotometrici la quantità di emoglobina ossidata o ridotta anche nell'uomo.
Riportiamo alcune evidenze scientifiche della rilevanza clinica dello studio del flusso ematico oculare nel glaucoma.
Nel 1997 Duijm, della scuola di Greve, ha pubblicato i risultati di uno studio mediante SLO, evidenziando differenze tra soggetti con POAG e NTG a livello dei sistemi circolatori retinico e coroideale.
Il POBF studia l'ampiezza del polso oculare. Il suo tracciato evidenzia nell'insieme il flusso ematico coroideale e retinico.
Kerr ha dimostrato mediante POBF che un efficace trattamento ipotonizzante può migliorare il flusso ematico pulsatile nel POAG e nell'ipertensione oculare.
Quaranta e Manni hanno riportato una correlazione inversa tra pressione intraoculare e POBF. Alessandra Boles Carenini e Brogliatti hanno riscontrato, dopo chirurgia filtrante, un aumento del POBF ed una concordanza tra POBF e CDI.
Altri autori hanno proposto l'HRF, che misura il volume e la velocità di flusso dei vasi retinici, come strumento utile per la diagnosi precoce di alterazioni vascolari in aree morfologicamente normali del disco ottico. La stessa metodica ha evidenziato una corrispondenza tra il danno anatomico e le alterazioni emodinamiche del nervo ottico.
Il CDI appare particolarmente utile, per la possibilità che esso dà di valutare alcuni parametri emodinamici delle arterie retrobulbari, oftalmica e ciliari posteriori brevi, responsabili dell'irrorazione dell'ONH, e dell'arteria centrale retinica (Fig. 1). Esso non misura direttamente il flusso, ma le velocità sistolica e diastolica, consentendo quindi di calcolare l'indice di resistenza.
In particolare, l'associazione di una bassa velocità diastolica ed un alto indice di resistenza sono indicativi di una riduzione del flusso ematico a livello dell'ONH, quindi di ischemia a tale livello. Molti lavori hanno evidenziato il ruolo patogenetico delle alterazioni emodinamiche retrobulbari nell'insorgenza e la progressione dell'otticopatia glaucomatosa. Il CDI è un esame non invasivo, di rapida esecuzione ed affidabile, soprattutto per l'arteria oftalmica. Un'elevata riproducibilità intra- ed interoperatore dell'esame è stata dimostrata da Quaranta ed altri autori.
I molteplici lavori in argomento hanno confrontato gruppi di pazienti, mentre sarebbe fondamentale valutare il singolo soggetto, per ottimizzarne la gestione clinica.
Il nostro gruppo ha, in accordo con altri autori, dimostrato significative alterazioni dell'emodinamica retrobulbare in pazienti con NTG.
In particolare, abbiamo evidenziato un

fig. 1

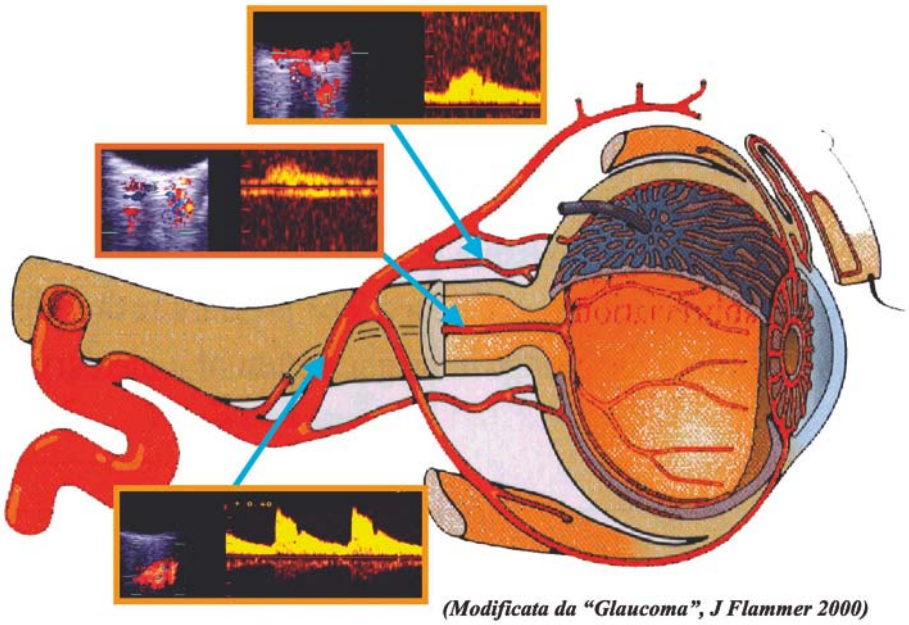

(Modificata da "Glaucoma", J Flammer 2000)

Figura 1

indice di resistenza particolarmente elevato nelle arterie ciliari posteriori brevi dei sottogruppi di NTG senile-sclerotico e focale-ischemico.
Alterazioni circolatorie analoghe sono state trovate nel glaucoma pseudoesfoliativo (PXG). Il presupposto fisiopatologico risiede nel fatto che la sindrome pseudoesfoliativa (PXS) ha un'eziologia primitivamente vascolare, con danni circolatori in vari organi.
Esistono evidenze di significative alterazioni emodinamiche retrobulbari in soggetti affetti da PXS e da PXG.
Martinez ha descritto un indice di resistenza nell'arteria oftalmica e nelle arterie ciliari posteriori brevi maggiore nei soggetti con PXG rispetto a quelli con PXS.
Il nostro gruppo ha trovato un indice di resistenza maggiore ed una OPP inferiore nei soggetti con PXG rispetto a quelli con POAG ed ai controlli.
La relazione tra fattori vasoregolatori endoteliali, OPP ed emodinamica retrobulbare è stata di recente indagata dal nostro gruppo. Nello studio, condotto in soggetti con NTG, valori più elevati di indice di resistenza dell'arteria oftalmica sono risultati associati a livelli plasmatici ridotti di NO ed elevati di ET-1, ed anche a bassi valori di OPP diastolica.
Questi dati suggeriscono che uno squilibrio del sistema NO/ET-1 causi una condizione di disregolazione vascolare a livello oculare, oltre che sistemico.
La valenza prognostica del CDI è stata dimostrata in alcune ricerche cliniche, dalle quali è emerso un peggioramento del campo visivo in presenza di buon controllo tonometrico e di bassi valori di OPP in soggetti con resistenze più alte nei vasi retrobulbari. Ciò suggerisce un'alterata autoregolazione della circolazione del nervo ottico.
Altri autori hanno evidenziato un più frequente peggioramento funzionale negli occhi con una peggiore emodinamica retrobulbare.
I risultati di tutti questi lavori sono sempre riferiti a gruppi di pazienti. Tuttavia, come accennato sopra, sarebbe importante valutare nel singolo paziente il peso del fattore emodinamico retrobulbare nella patogenesi dell'otticopatia glaucomatosa, per avere informazioni utili a fini terapeutici e prognostici.

A tal proposito, in una pubblicazione del 2003 il nostro gruppo ha dimostrato, in un follow-up di sette anni, un significativo peggioramento perimetrico nei soggetti con emodinamica retrobulbare più alterata alla diagnosi. In particolare, i soggetti che avevano alla diagnosi un indice di resistenza dell'arteria oftalmica maggiore di 0.78 avevano un rischio di peggiorare tre volte maggiore rispetto a quelli che in cui tale parametro era inferiore a tale valore. Successivamente, Martinez ha condotto uno studio simile, dividendo soggetti con POAG in gruppi, ponendo un cut-off di 0.72 per l'indice di resistenza dell'arteria oftalmica e di 0.65 per lo stesso parametro nelle arterie ciliari posteriori brevi. In un follow-up di tre anni, la percentuale di pazienti con peggioramento funzionale risultava maggiore quando i valori del parametro studiato erano superiori al cut-off in entrambi i vasi esaminati. In definitiva, l'obbiettivo dovrebbe essere quello di valutare mediante i vari strumenti diagnostici disponibili il flusso ematico oculare nel singolo paziente, al fine di migliorarne la gestione clinica in termini diagnostici, terapeutici e prognostici. Una migliore definizione del ruolo dei fattori vascolari potrebbe pertanto consentire di personalizzare la terapia ed il follow-up dei pazienti glaucomatosi.

BIBLIOGRAFIA

- Mozaffarieh M, Grieshaber MC, Flammer J. *Oxygen and blood flow: players in the pathogenesis of glaucoma.* Mol Vis **14**: 224-233, 2008
- Caprioli J, Coleman AL. *Blood Flow in Glaucoma Discussion. Blood pressure, perfusion pressure, and glaucoma.* Am J Ophthalmol **149**: 704-712, 2010
- Grieshaber MC, Mozaffarieh M, Flammer J. *What is the link between vascular dysregulation and glaucoma?* Surv Ophthalmol **52** Suppl 2: S144-154, 2007
- Galassi F, Sodi A, Ucci F et al. *Ocular hemodynamics and glaucoma prognosis: a color Doppler imaging study.* Arch Ophthalmol **121**: 1711-1715, 2003