

CALCIFICAZIONE SCLEROCOROIDEALE BILATERALE

Giuseppe MANNINO, Fabio GUGLIELMELLI, Santi Maria RECUPERO

Cattedra di Oftalmologia II Facoltà di Medicina e Chirurgia Università di Roma "La Sapienza"

ABSTRACT

The authors described a case of bilateral coroidal osteoma studied by echography and Fluorescein and Indocyanin angiography.

This pathology is rare and sometimes associated with alterations of calcium metabolism.

Ottica fisiopat 2006;XI:51-56

51

INTRODUZIONE

La calcificazione coroidale bilaterale è una condizione patologica che si presenta raramente all'osservazione clinica¹⁻⁵. Le tecniche di imaging radiografico, ecografico e angiografico⁶⁻⁸ ne hanno consentito una più precisa definizione negli ultimi due decenni, mentre la risonanza magnetica non si è dimostrata in grado di fornire ulteriori elementi utili alla diagnosi⁹. La condizione sembra associarsi ad un quadro di alterato metabolismo del calcio¹⁰⁻¹⁴, anche se è rilevabile in pazienti senza alcun disturbo metabolico¹⁵⁻¹⁷. Sono peraltro stati segnalati casi di calcificazione sclerocoroideale in soggetti affetti da sindrome di Gitelman e di Bartter¹⁸⁻²¹, in corso di Istiocitosi X²² e in concomitanza con lesioni dell'epitelio retinico pigmentato²³.

Caso clinico

È giunta alla nostra osservazione una donna di 51 anni per un controllo oculistico per correzione della presbiopia. La paziente riferiva un'anamnesi patologica di iperparatiroidismo e sindrome multiendocrina (MEN 1). Successivamente era stata sottoposta ad intervento di paratiroidectomia, rimozione di pancreas, duodeno, milza, colecisti e gastrosesezione con

conseguente diabete post-chirurgico. Allo stato attuale assume terapia con Calcio carbonato e calcitriolo. L'acuità visiva naturale era di 10/10, la pressione intraoculare di 14 mmHg. L'esame obiettivo del segmento anteriore non rilevava alterazioni degne di rilievo. Sul fundus si evidenziavano lesioni solide, lievemente rilevate, di aspetto giallo-arancio pallido, in media periferia superiormente alle arcate vascolari superotemporali di entrambi gli occhi. L'esame fluorangiografico evidenziava, in corrispondenza delle lesioni, un'ipofluorescenza nelle fasi precoci che si trasformava in tenue fluorescenza nei tempi tardivi (Fig. 1a e 2a). Tale caratteristica era presente anche all'angiografia eseguita con verde di indocianina ove l'area appariva ipofluorescente (Fig. 1b e 2b). L'esame ecografico A B-scan in entrambe gli occhi mostrava alterazioni localizzate del profilo retinico, secondarie ad ispessimento coroidale con iperriflettività interna. L'elevata densità del tessuto coroidale determinava, a carico delle strutture retrostanti, l'aspetto di ombreggiatura tipico di tessuti contenenti calcio (Fig. 3 a e b).

DISCUSSIONE

La diagnosi differenziale tra calcificazione sclerocoroideale e

AUTORE CORRISPONDENTE

Giuseppe Mannino
Cattedra di
Oftalmologia
Ospedale
Sant'Andrea
II Facoltà di
Medicina e
Chirurgia Università
La Sapienza Roma
Via di Grottarossa
1035
00189 Roma

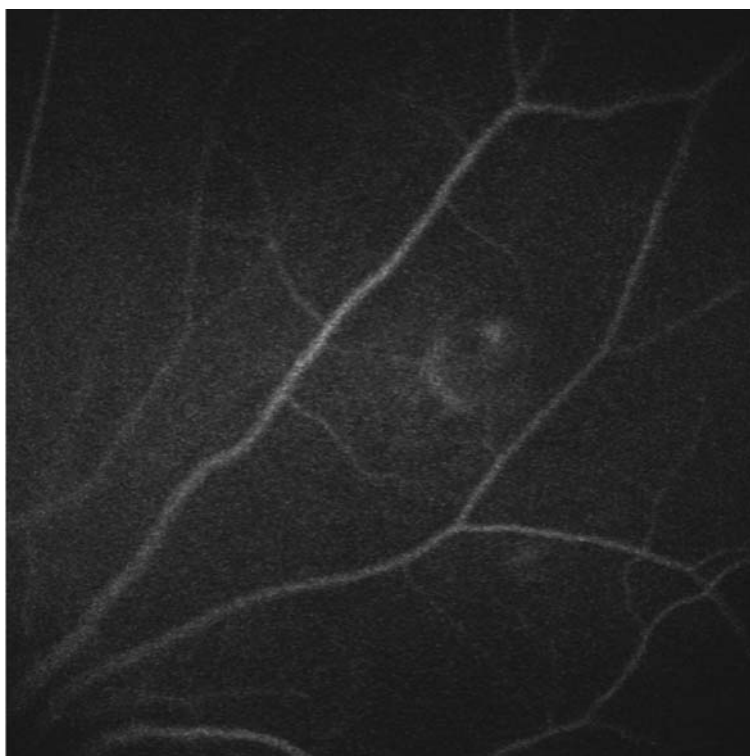
PAROLE CHIAVE:

osteoma,
calcio,
fluorangiografia,
fluorangiografia al
verde di
indocianina,
ecografia.

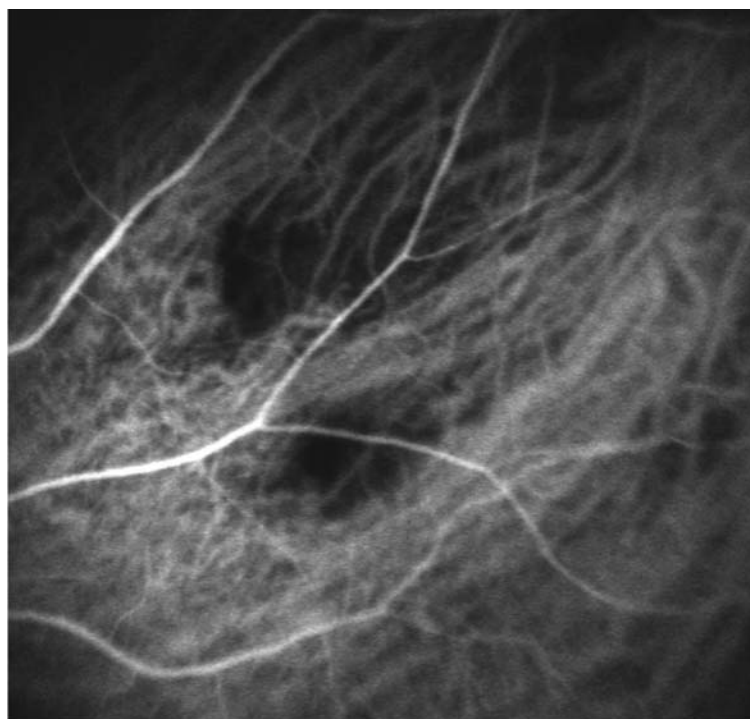
KEY WORDS:

osteoma,
echography,
fluorescein,
indocyanin
angiography.

fig 1



a



b

fig. 1a

Angiografia con fluoresceina dell'occhio sinistro: tenue iperfluorescenza in corrispondenza della lesione che non si modifica nei tempi tardivi.

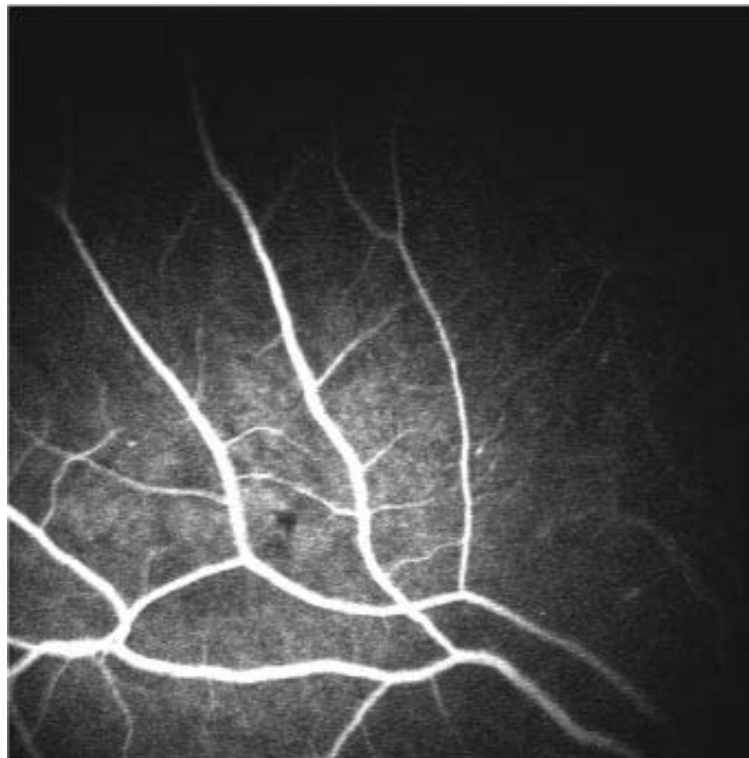
fig. 1b

Angiografia al verde di indocianina dell'occhio sinistro: ipofluorescenza in corrispondenza della lesione.

osteoma è spesso complessa²⁴. Nel primo caso si tratta di un anormale deposito ectopico di calcio, mentre nell'osteoma di un processo neoplastico benigno con deposizione di calcio, proliferazione di osteociti, depositi di matrice extracellulare

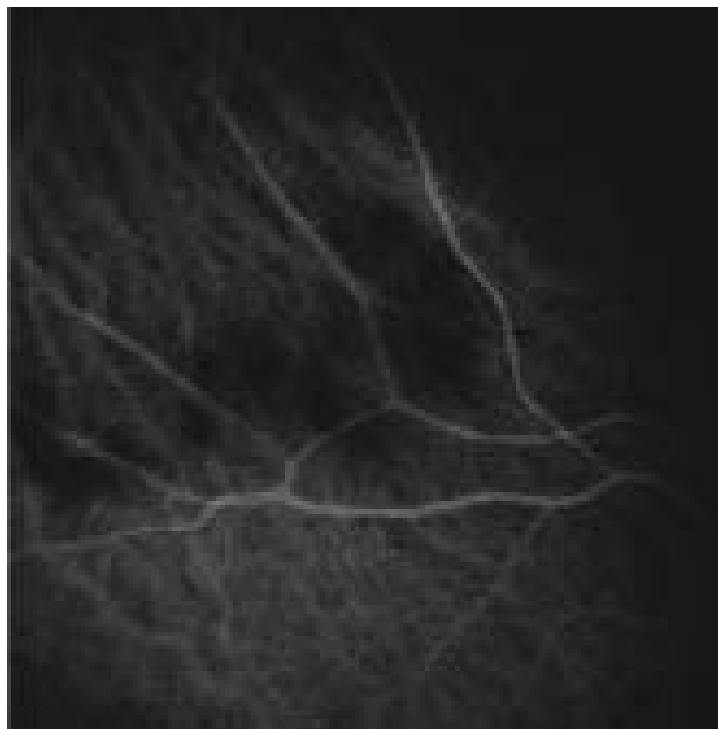(osteogenesi) con possibili fenomeni angiogenici^{25,26}. Attualmente è lecito ipotizzare un rapporto temporale fra i due processi, considerando il primo prodromo^{15,27,28} del secondo. È importante segnalare che l'osteoma, in relazione alla sua componente

fig 2



a

fig. 2a
Angiografia con fluoresceina dell'occhio destro: tenue iperfluorescenza in corrispondenza della lesione che non si modifica nei tempi tardivi.



b

fig. 2b
Angiografia al verde di indocianina dell'occhio destro: ipofluorescenza in corrispondenza della lesione.

vascolare, può rappresentare la causa di emorragie sottoretiniche e/o vitreali anche imponenti^{10,11,29-32} o che tali quadri clinici possono essere presenti anche in pazienti affetti da alterazioni metaboliche sistemiche, senza alcun sintomo visivo.

Può sussistere la necessità di diagnosi differenziale con processi metastatici coroideali, melanomi amelanocitici e coroiditi. Dal punto di vista patogenetico non sempre è ben evidenziabile un rapporto certo di causalità. Infatti un caso è stato

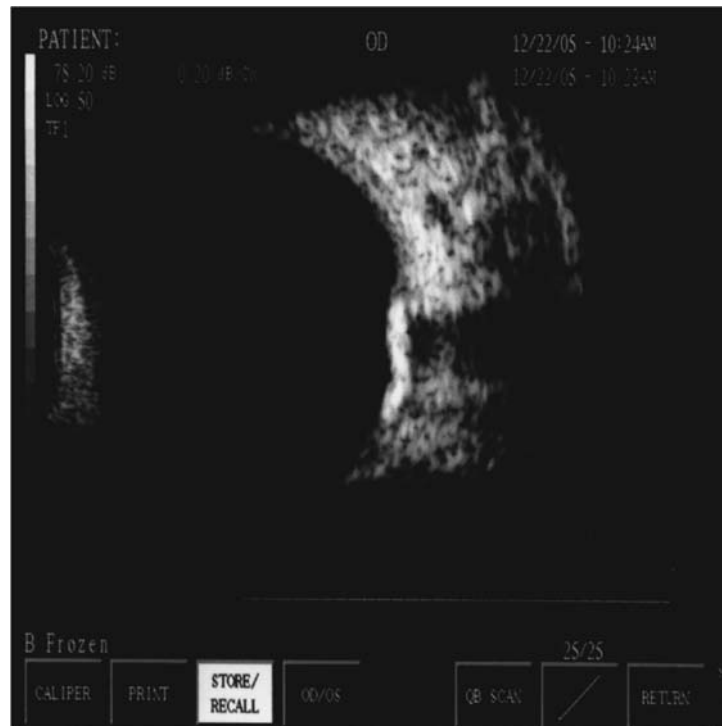
fig. 3

fig. 3a

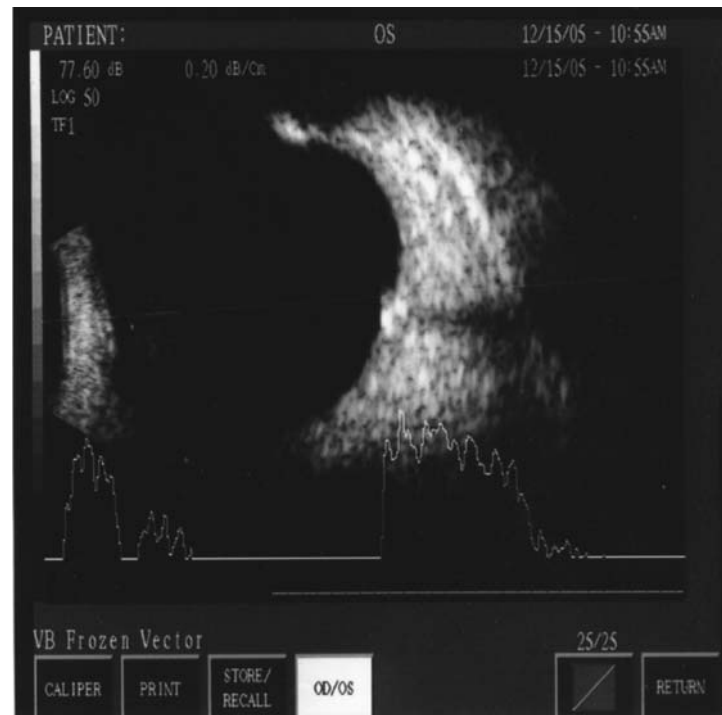
OD: vasta area di iperreflettività coroideale che altera il profilo retinico. Ben evidente "l'ombreggiamento" retrostante.

fig. 3b

OS: sono visibili due aree coroideali iperriflettenti di piccole dimensioni che modificano il profilo retinico e determinano "ombreggiatura" retrostante.



a



b

descritto anche in corso di gravidanza³³. In conclusione l'angiografia con fluoresceina e con verde di indocianina, ma soprattutto l'ecografia, rappresentano le metodiche semeiologiche di elezione per l'individuazione, lo studio di questa

patologia e per il suo monitoraggio nel tempo. Va inoltre sottolineata l'importanza di una stretta collaborazione con l'endocrinologo o il medico internista per evidenziare eventuali turbe associate al metabolismo del calcio.

RIASSUNTO

Gli autori descrivono un caso di osteoma bilaterale della coroide studiato con ecografia e angiografia con fluoresceina e verde di indocianina. La peculiarità di questo caso è la sua bilateralità e la rara frequenza, talvolta associata ad alterazioni del metabolismo del calcio.

BIBLIOGRAFIA

- 1) Pakrou N, Craig JE. *Idiopathic sclerocorooidal calcification in a 79-year-old woman*. Clin Experiment Ophthalmol Jan **34**(1): 76-78, 2006
- 2) Kim M, Pian D, Ferrucci S. *Idiopathic sclerocorooidal calcification*. Optometry Aug **75**(8): 487-495, 2004
- 3) Schonherr U, Graupner M. *Sclerocorooidal calcification - a rare disease pattern - report on two patients, differential diagnosis and review of the literature*. Klin Monatsbl Augenheilkd Jan-Feb **220**(1-2): 39-43, 2003
- 4) Cooke CA, McAvoy C, Best R. *Idiopathic sclerocorooidal calcification*. Br J Ophthalmol Feb **87**(2): 245-246, 2003
- 5) Shields JA, Shields CL. *CME review: Sclerocorooidal calcification: the 2001 Harold Gifford Lecture*. Retina Jun **22**(3): 251-261, 2002
- 6) Lafaut BA, Mestdagh C, Kohno T. *Indocyanine green angiography in choroidal osteoma*. Gaefes Arch Clin Exp Ophthalmol May **235**(5): 330-337, 1997
- 7) Jokl DH, Tsai N, Kreps S. *Detection of choroidal calcium by computed tomography scan quantitative computerized tomography: a clinically useful diagnostic tool*. Ophthalmology Sep **106**(9): 1841-1846, 1999
- 8) Kadrmas EF, Weiter JJ. *Choroidal Osteoma*. Int Ophthalmol Clin Feb **37**(4): 171-182, 1997
- 9) Bloom PA, Ferris JD, Laidlaw A. *Appearances of choroidal osteomas with diagnostic imaging*. Br J Radiol Oct **65**(778): 845-848, 1992
- 10) Cohen SY, Guyot-Sionnest M. *Choroidal neovascularization as a late complication of hyperparathyroidism*. Am J Ophthalmol Aug **126**(2): 320-322, 1998
- 11) Terelak-Borys B, Czechonska G. *Choroidal osteoma* Klin Oczna **100**(1): 45-49, 1998
- 12) Kobune M, Neda H, Mogi Y. *Ectopic choroidal calcification of the eyes of a patient with parathyroid Intern*. Med Jan **32**(1): 57-59, 1993
- 13) Schachat AP, Robertson DM, Mieler WF, Schwartz D, Augsburger JJ, Schatz H, Gass JD. *Sclerocorooidal calcification*. Arch Ophthalmol Feb **110**(2): 196-199, 1992
- 14) Suzuki J, Takeda M, Sekine M. *Bilateral metastatic sclerocorooidal calcification in a patient with hyperparathyroidism*. Ophthalmologica **205**(1): 10-14, 1992
- 15) Honavar SG, Shields CL, Demirci H, Shields JA. *Sclerocorooidal calcification: clinical manifestations and systemic associations*. Arch Ophthalmol Jun **119**(6): 833-840, 2001
- 16) Hafezi F, Welzl-Hinterkorn E. *Idiopathic sclerocorooidal calcification - case report*. Klin Monatsbl Augenheilkd Mar **218**(3): 197-200, 2001
- 17) Segur-Eltz N, Zehetmayer M, Hauff W, Georgopoulos M, Schima W, Freyler H. *Idiopathic sclero-choroid calcification*. Klin Monatsbl Augenheilkd Dec **215**(6): 378-380, 1999
- 18) Bourcier T, Blain P, Massin P, Grunfeld JP, Gaudric A. *Sclerocorooidal calcification associated with Gitelman syndrome*. Am J Ophthalmol Dec **128**(6): 767-768, 1999
- 19) Gupta R, Hu V, Reynolds T, Harrison R. *Sclerocorooidal calcification associated with Gitelman syndrome and calcium pyrophosphate dihydrate deposition*. J Clin Pathol Dec **58**(12): 1334-1335, 2005
- 20) Sun H, Demirci H, Shields CL, Shields JA. *Sclerocorooidal calcification in a patient with classic Bartter's syndrome*. Am J Ophthalmol Feb **139**(2): 365-366, 2005
- 21) Marchini G, Tosi R, Parolini B. *Choroidal calcification in Bartter syndrome*. Am J Ophthalmol **126**: 727-729, 1998
- 22) Okada K, Minamoto A, Sakata H. *Bilateral choroidal osteomas associated with histiocytosis X*. Jpn J Ophthalmol **40**(1): 111-115, 1996
- 23) Tsuchihashi T, Murayama K. *Midperipheral mottling pigmentation with familial choroidal osteoma*. Retina Jan **25**(1): 63-68, 2005
- 24) Rohrschneider K, Schataneck S. *Bilateral Choroid Osteoma* Klin Monatsbl Augenheilkd Apr **204**(4): 255, 1994
- 25) Munier F, Zografos L, Schnyder P. *Idiopathic sclerocorooidal calcification: new observations*. Eur J Ophthalmol Oct-Dec **1**(4): 167-172, 1991
- 26) Sivalingam A, Shields CL, Shields JA, McNamara JA, Jampol LM, Wood WJ,

- Daubert G. *Idiopathic sclerocoroidal calcification*. Ophthalmology May **98**(5): 720-724, 1991
- 27) Chen J, Lee L, Gass JD. *Choroidal osteoma: evidence of progression and decalcification over 20 years*. Clin Exp Optom Mar **89**(2): 90-94, 2006
- 28) Giuffrè G. *Vascular modifications within a choroidal osteoma*. Doc. Ophthalmol **83**(4): 349-356, 1993
- 29) Aylward GW, Chang TS, Pautler SE, Gass JD. *A long-term follow-up of choroidal osteoma*. Arch Ophthalmol Oct **116**(10): 1337-1341, 1998
- 30) Gonzalez-Guijarro J, Acebes Garcia M, Perez Casas A. *Choroidal osteoma and choroidal neovascularization*. Arch Soc Esp Oftalmol Oct **78**(10): 571-574, 2003
- 31) Shields CL, Sun H, Demirci H. *Factors predictive of tumor growth, tumor decalcification, choroidal neovascularization, and visual outcome in 74 eyes with choroidal osteoma*. Arch Ophthalmol Dec **123**(12): 1658-1666, 2005
- 32) Jumaat BH, Dahalan A, Mohamad M. *Bone in the eye*. Am J Ophthalmol Feb **135**(2): 254-256, 2003
- 33) Spies AK, Teitelbaum BA, Aide FK. *An atypical case of choroidal osteomas*. Optometry May **72**(5): 322-326, 2001